Российский национальный исследовательский медицинский университет
имени Н. И. Пирогова

Дифференциальная диагностика гигантоклеточных поражений костей (ГКП)

Рогожин Дмитрий Викторович

Москва 2019

Цель исследования

Разработать новые морфологические критерии дифференциальной диагностики ГКП костей у детей на основе современных методов исследования

Задачи исследования

1. Проанализировать морфологические особенности различных ГКП костей у детей.
2. Показать морфологические, иммунофенотипические и генетические различия ГКП костей у детей на основе собственных наблюдений.
3. Выявить корреляцию гистологического варианта строения опухоли, ее иммунофенотипа (G34W и K36M), данных секвенирования по Сенгеру, цитогенетических методов (USP6), рентгенологических особенностей, клиники и течения заболевания на основе собственных наблюдений.
4. Разработать новые информативные критерии в диагностике различных вариантов ГКП костей у детей и подростков.

Положения, выносимые на защиту

1. Использование в практике патологоанатомов междисциплинарного подхода в диагностике ГКП костей у детей значительно повышает достоверность диагноза.
2. Несмотря на низкую морфологическую гетерогенность различных ГКП у детей, присутствуют морфологические признаки, определяющие нозологическую форму.
3. ГКП костей у детей имеют иммунофенотипические и генетические различия.
4. Предложены наиболее эффективные критерии в диагностике различных вариантов ГКП костей у детей.

Материалы

- ✓ 997 случаев опухолей костей у детей от 0 до 18 лет с января 2009 по декабрь 2017 года
- ✓ Биопсийный, операционный и консультативный материал
- ✓ Клинические данные (пол, возраст, локализация, течение заболевания)
- ✓ Рентгенологические данные (рентгеновские снимки, КТ) и МРТ (при наличии)

Методы

- ✓ Анализ клинической информации
- ✓ Анализ рентгенограмм, КТ и/или МРТ исследования
- ✓ Гистологическое исследование (H&E)
- ✓ Иммуногистохимическое исследование (G34W и K36M)
- ✓ Секвенирование по Сенгеру (H3F3A и H3F3B)
- ✓ FISH (USP6)

Характеристика исследованного материала

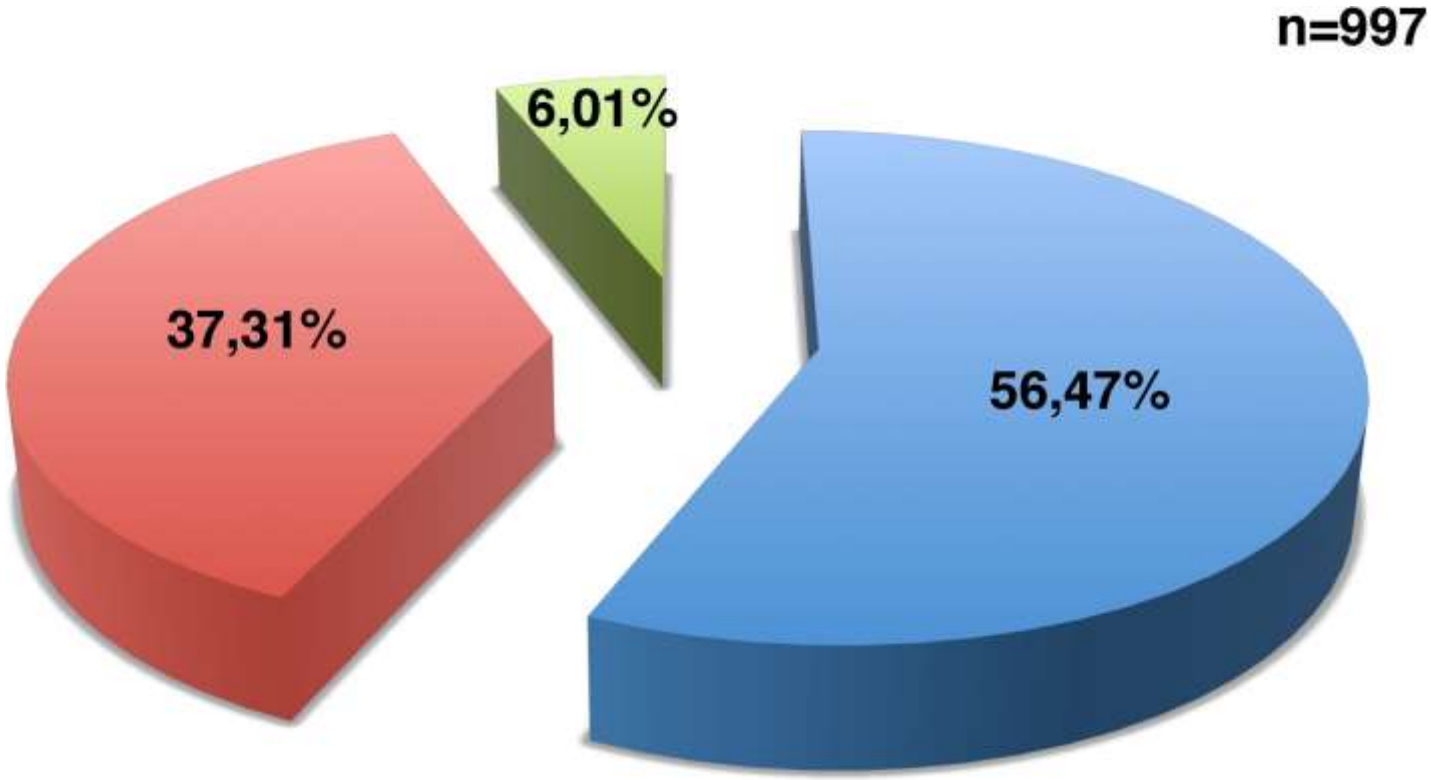

Доброкачественные ■ Злокачественные ■ В рамках синдромов

Общая структура опухолей костей у детей: доброкачественные опухоли (часть 1)

	Врожд.	До 1 г.	1-3 г.	3-7 лет	7-12 лет	12-18 лет	Всего	М	Д
Хрящеобразующие опухоли:									
Остеохондрома	0	0	1	13	47	54	115	71	41
Хондрома	0	0	0	6	10	5	21	6	15
Хондробластома	0	0	0	0	5	21	26	16	10
Хондромиксоидная фиброма	0	0	0	0	1	3	4	0	4
Подногтевой экзостоз	0	0	0	0	2	4	6	1	5
Синовиальный хондроматоз	0	0	0	0	1	0	1	1	0
Костеобразующие опухоли:									
Остеома	0	0	0	0	0	7	7	3	4
Остеоид остеома	0	0	0	3	11	11	25	16	9
Остеобластома	0	0	0	1	5	7	13	9	4
Фиброгенные опухоли:									
Десмопластическая фиброма	0	1	1	4	4	4	14	8	6
Фиброгистиоцитарные опухоли:									
Неоссифицирующая фиброма	0	0	0	3	19	33	55	24	31

Общая структура опухолей костей у детей: доброкачественные опухоли (часть 2)

	Врожд.	До 1 г.	1-3 г.	3-7 лет	7-12 лет	12-18 лет	Всего	М	Д
Гигантоклеточные поражения:									
Гигантоклеточная опухоль	0	0	0	0	0	10	10	3	7
Гигантоклеточная гранулема	0	0	0	4	7	11	22	12	10
Нейроэктодермальные опухоли:									
Меланотическая нейроэктодермальная опухоль	1	4	0	0	0	0	5	4	1
Одонтогенные опухоли	0	1	0	1	11	10	23	8	15
Сосудистые поражения:									
Гемангиома	0	0	1	1	8	2	12	2	10
Неопределенные опухоли:									
Анеыризмальная костная киста	0	0	2	14	21	38	75	38	37
Фиброзная дисплазия	0	0	2	8	28	36	74	41	33
Оссифицирующая фиброма	0	0	1	2	5	8	16	10	6
Остеофиброзная дисплазия	0	1	1	3	2	1	8	2	6
BNCT	0	0	0	0	0	1	1	0	1
Хондромезенхимальная гамартома	3	1	1	0	0	0	5	1	4
Всего:	**4**	**8**	**10**	**69**	**193**	**277**	**563**	**297**	**266**

Общая структура опухолей костей у детей: злокачественные опухоли

	Врожд.	До 1 г.	1-3 г.	3-7 лет	7-12 лет	12-18 лет	Всего	М	Д
Хрящеобразующие опухоли:									
Хондросаркома	0	0	0	1	1	5	7	6	1
Костеобразующие опухоли:									
Остеосаркома	0	0	1	12	56	109	178	93	85
Нейроэктодермальные опухоли:									
Саркома Юинга	0	1	12	8	30	63	114	66	48
Нотохордальные опухоли:									
Хордома	0	0	1	1	1	2	5	4	1
Гемопоэтические опухоли:									
Гистиоцитоз из клеток Лангерганса	0	6	11	15	11	9	52	29	23
DCBCL	0	0	0	0	0	1	1	1	0
ALCL	0	0	0	0	1	0	1	0	1
Histiocytic/Dendritic Cell Tumour, NOS	0	0	0	0	0	1	1	0	1
Адамантинома:	0	0	0	1	0	1	2	1	1
Опухоли мягких тканей:	0	0	0	6	1	4	11	8	3
Всего:	**0**	**7**	**25**	**43**	**100**	**194**	**372**	**207**	**164**

Общая структура опухолей костей у детей: опухоли в рамках синдромов

	Врожд.	До 1 г.	1-3 г.	3-7 лет	7-12 лет	12-18 лет	Всего	М	Д
Множественные остеохондромы	21	2	10	5	6	3	47	31	16
Болезнь Олье	0	0	1	3	2	0	6	3	3
Херувизм	0	0	0	2	1	1	4	2	2
Синдром Олбрайта	0	0	1	1	0	0	2	1	1
Синдром Яффе-Кампаначи	0	1	0	0	0	0	1	1	0
Всего:	**21**	**2**	**12**	**11**	**9**	**4**	**60**	**38**	**22**

ГКП костей у детей:

1. Гигантоклеточная опухоль **(ГКО) -** 10

2. Центральнаягигантоклеточная гранулема **(ЦГКГ)** - 22

3. Аневризмальная костная киста **(АКК)** - 75

4. Хондробластома **(ХБ)** - 26

5. Неоссифицирующая фиброма и метафизарный фиброзный дефект **(НОФ/ МФД)** - 55

6. Классическая остеосаркома (гигантоклеточный вариант) -1

7. Херувизм - 4

8. Синдром Яффе-Кампаначи - 1

9. Другие опухоли - 803.

n=194

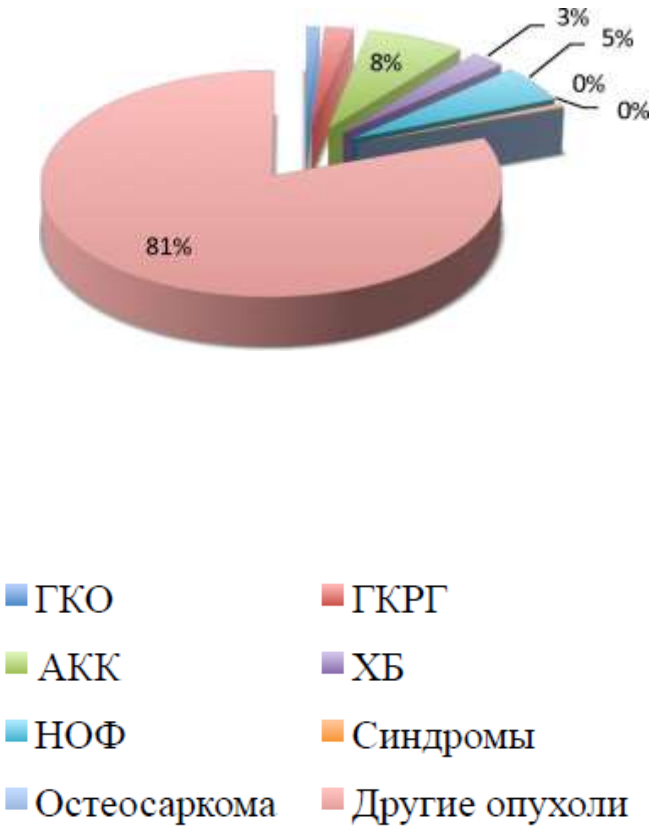

1. Гигантоклеточная опухоль (ГКО)

1. ГКО: пол, возраст, локализация

п=10

Мальчики - 3
Девочки - 7

Клинический диагноз ГКО - 5 (50%)

Метастаз в легкие у одной пациентки (спустя 1,5 года)

1. ГКО: лучевая диагностика

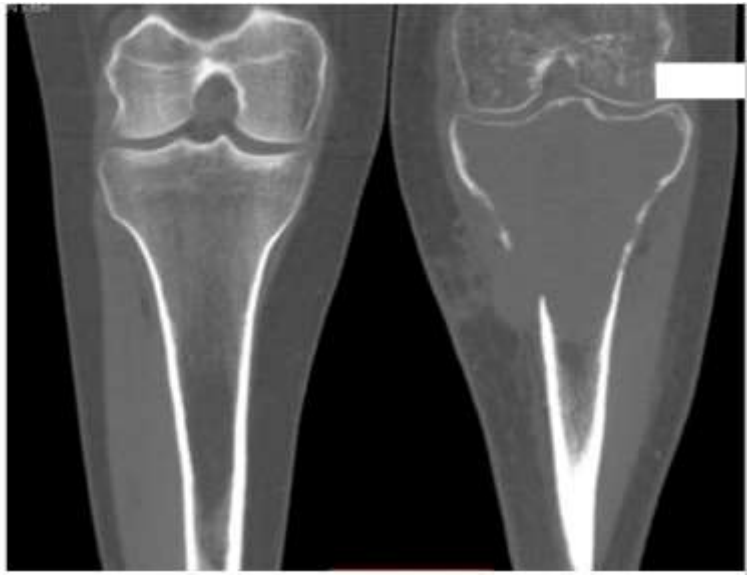

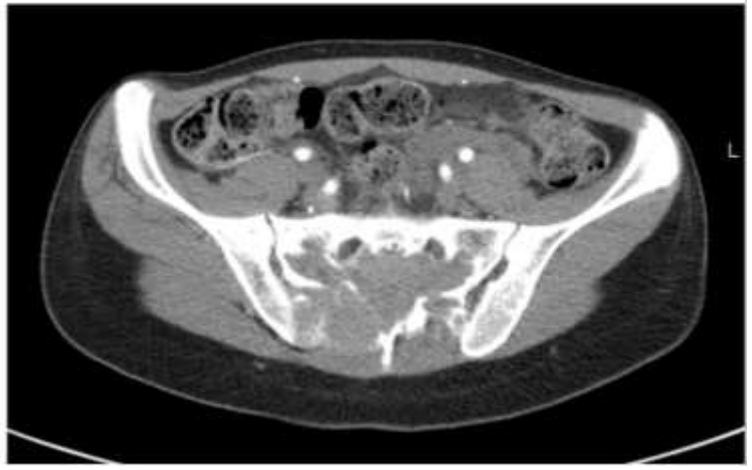

1. ГКО: макроскопическое и гистологическое исследование

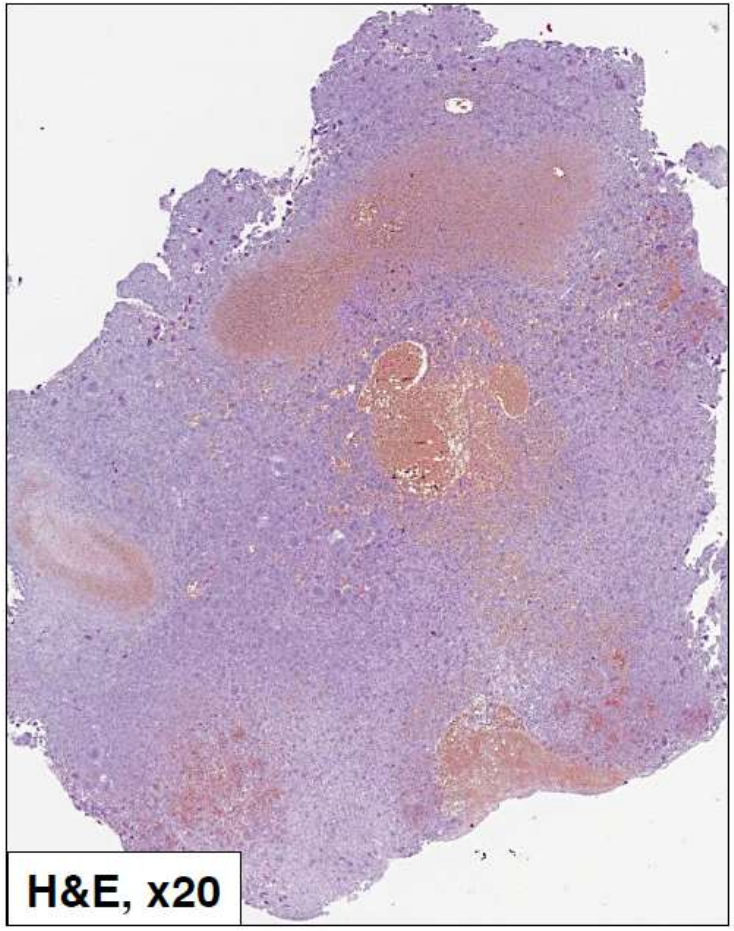

1. ГКО: гистологическое исследование

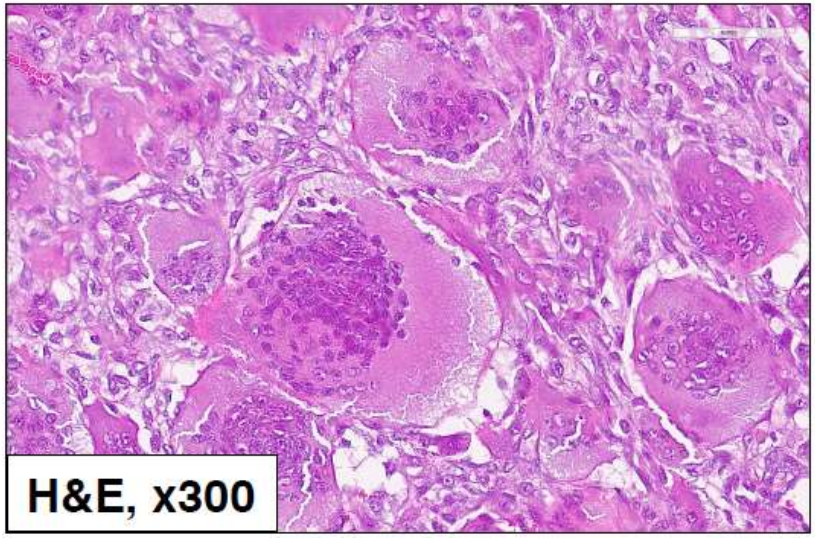

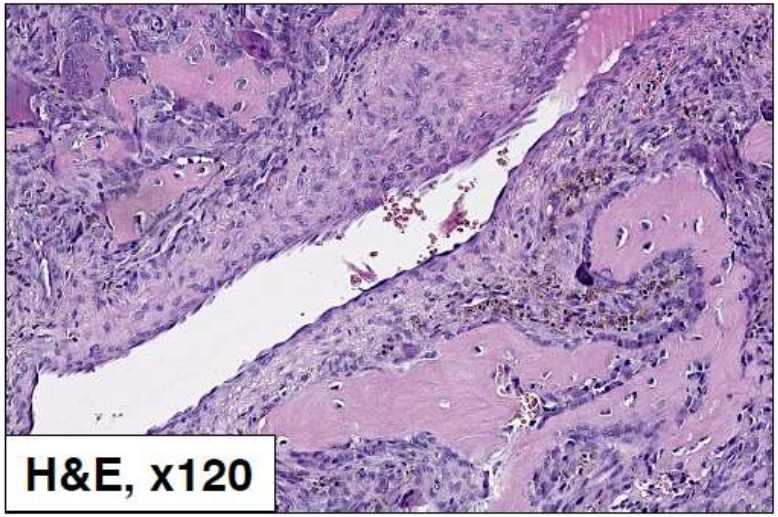

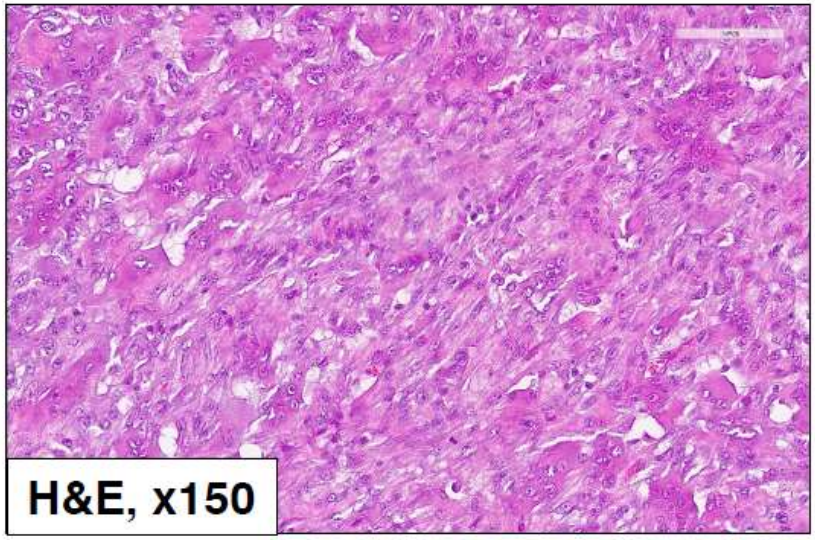

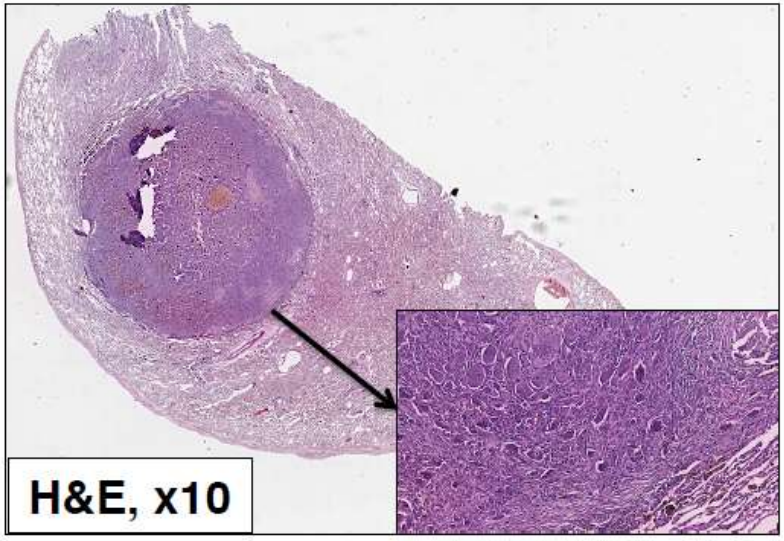

1. ГКО: данные литературы

- ✓ В 2013 году впервые опубликованы данные исследования о наличии драйверных мутаций при ГКО (H3F3A) и ХБ (H3F3B)
- ✓ Было показано, что 92% ГКО несут мутацию H3.3 в H3F3A

Europe PMC Funders Group
Author Manuscript
Nat Genet. Author manuscript; available in PMC 2013 December 01.

Published in final edited form as:
Nat Genet. 2013 December ; 45(12): . doi:10.1038/ng.2814.

Distinct *H3F3A* and *H3F3B* driver variants define chondroblastoma and giant cell tumour of bone

Sam Behjati[#1,2], Patrick S Tarpey[#1], Nadège Presneau[3,4], Susanne Scheipl[3,5], Nischalan Pillay[3,6], Peter Van Loo[1,7], David C Wedge[1], Susanna L Cooke[1], Gunes Gundem[1], Helen Davies[1], Serena Nik-Zainal[1], Sancha Martin[1], Stuart McLaren[1], Victoria Goodie[1], Ben Robinson[1], Adam Butler[1], Jon W Teague[1], Dina Halai[6], Bhavisha Khatri[6], Ola Myklebost[8], Daniel Baumhoer[9], Gernot Jundt[9], Rifat Hamoudi[3,4], Roberto Tirabosco[6], M Fernanda Amary[6], P Andrew Futreal[1], Michael R Stratton[1], Peter J Campbell[1,10,11], and Adrienne M Flanagan[3,4,6]

- ✓ Исследовано 3163 опухоли, в том числе 235 ГКО с антителами к G34W и K36M
- ✓ 90,6% ГКО позитивны к G34W
- ✓ Показана высокая специфичность антител G34W и K36M

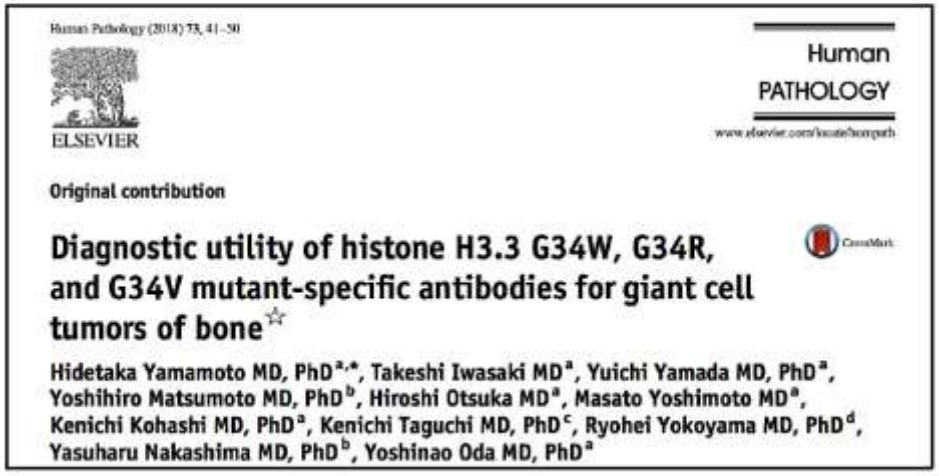

Human Pathology (2018) 73, 41–50

ELSEVIER

Human PATHOLOGY

www.elsevier.com/locate/humpath

Original contribution

Diagnostic utility of histone H3.3 G34W, G34R, and G34V mutant-specific antibodies for giant cell tumors of bone☆

Hidetaka Yamamoto MD, PhD[a,*], Takeshi Iwasaki MD[a], Yuichi Yamada MD, PhD[a], Yoshihiro Matsumoto MD, PhD[b], Hiroshi Otsuka MD[a], Masato Yoshimoto MD[a], Kenichi Kohashi MD, PhD[a], Kenichi Taguchi MD, PhD[c], Ryohei Yokoyama MD, PhD[d], Yasuharu Nakashima MD, PhD[b], Yoshinao Oda MD, PhD[a]

1. ГКО: иммуногистохимическое исследование (G34W и K36M)

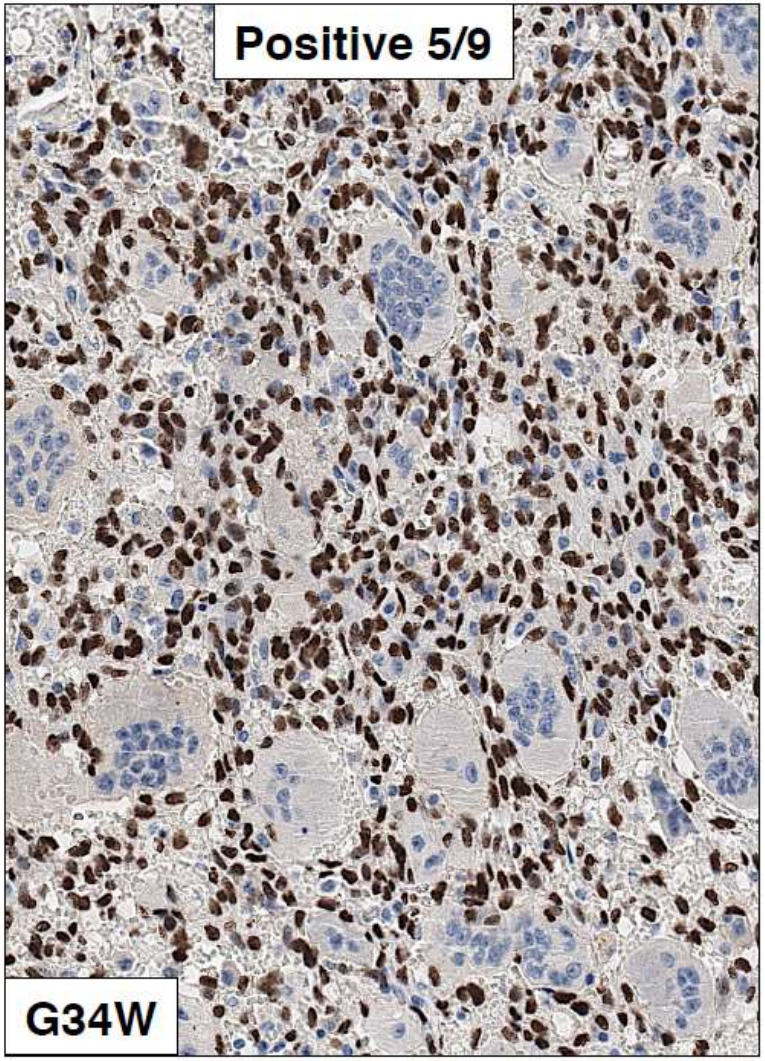

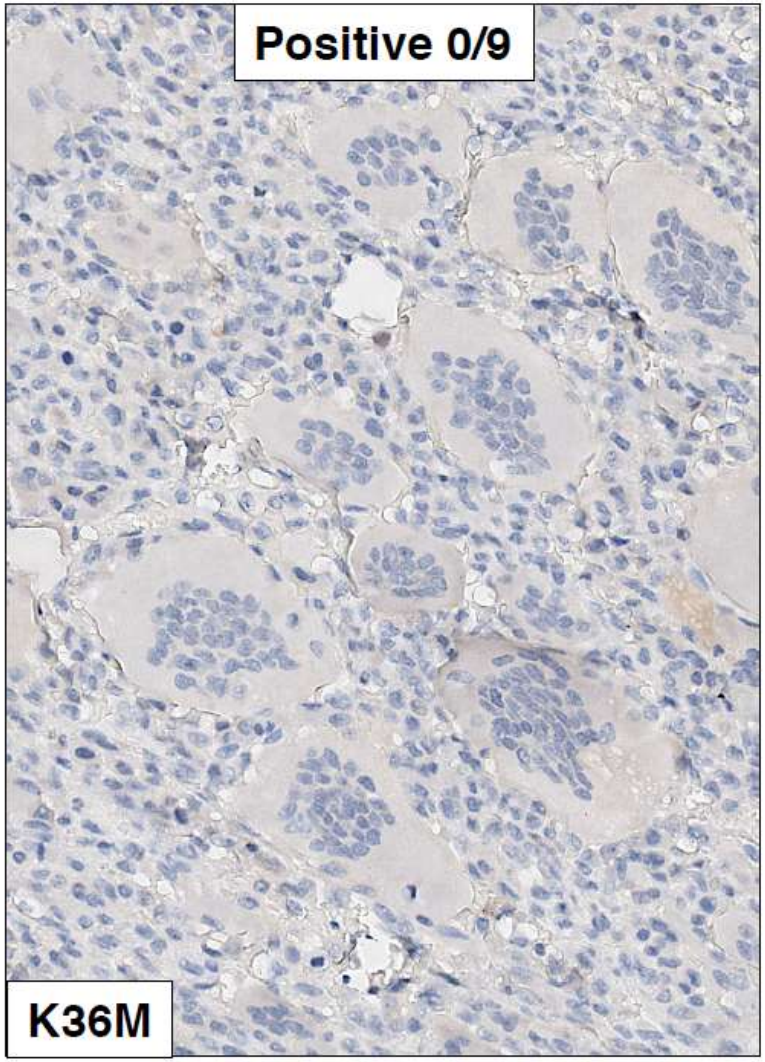

1. ГКО: иммуногистохимическое исследование (G34W): вторичная АКК

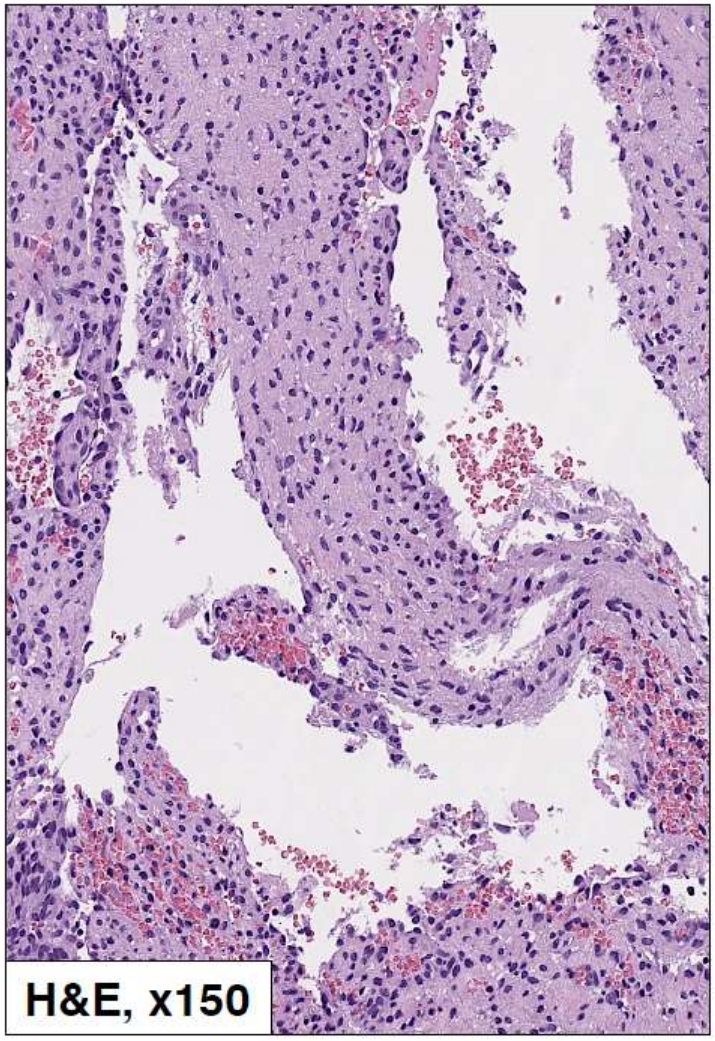

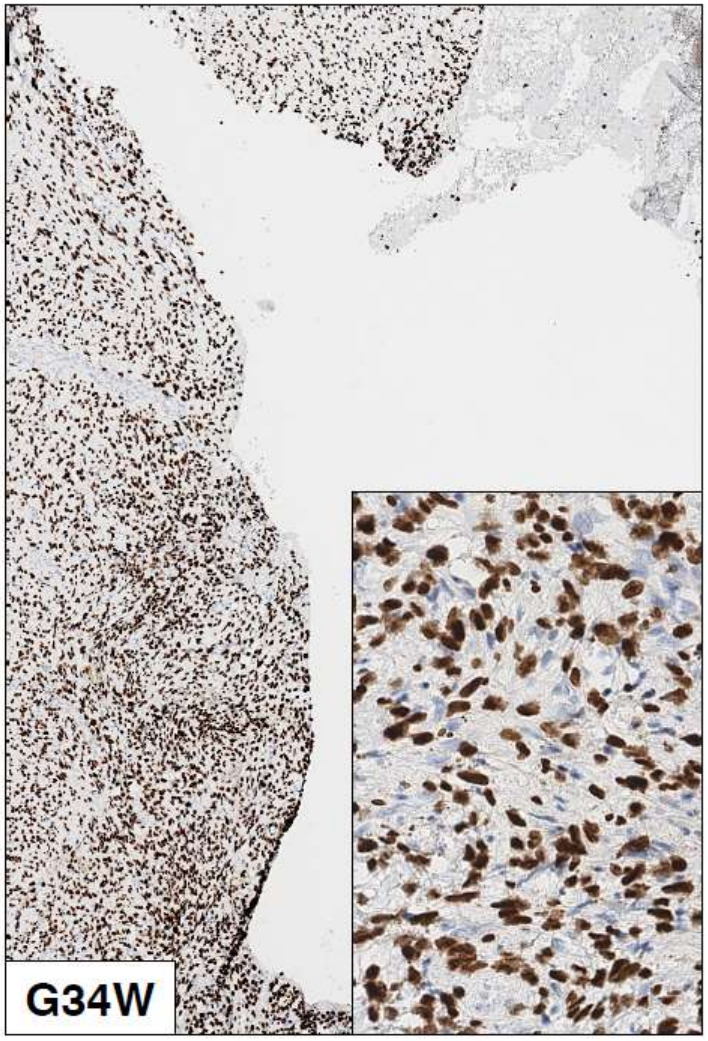

1. ГКО: секвенирование по Сенгеру (H3F3A)

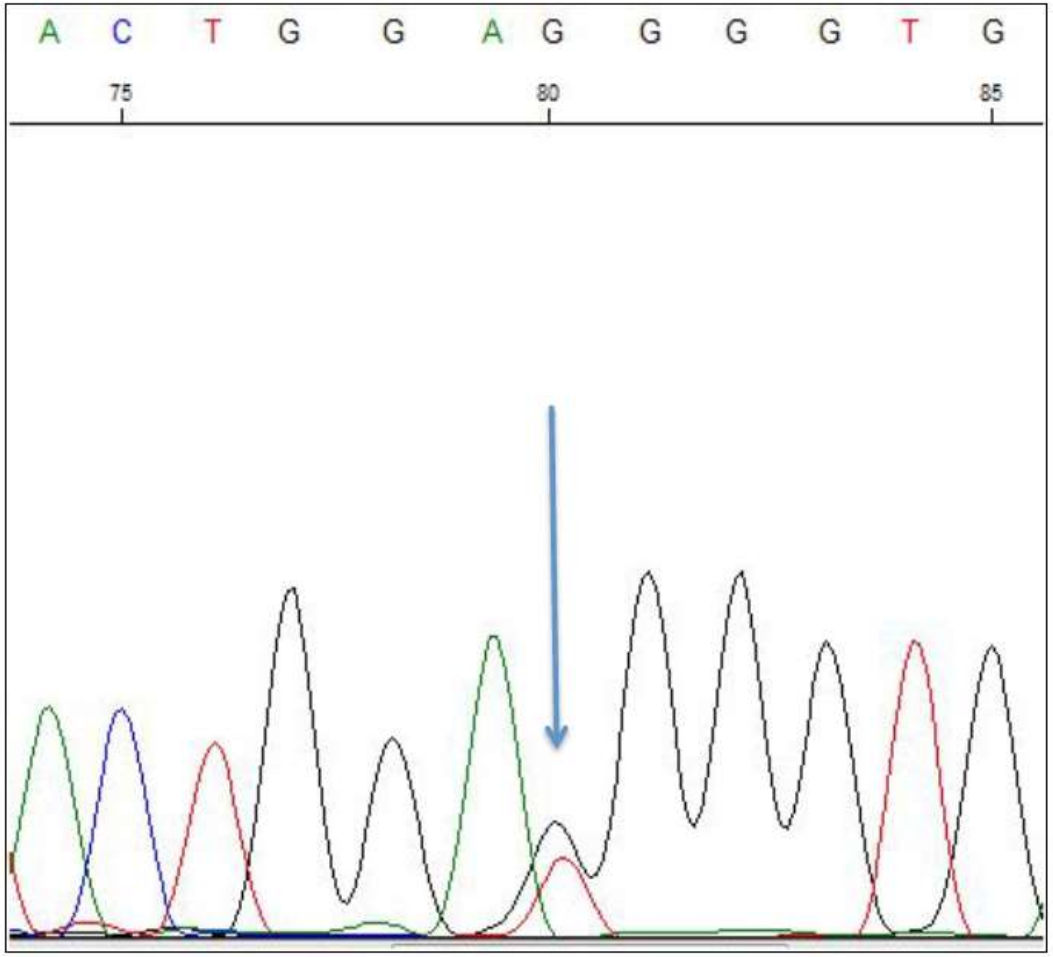

3225-31/16
Gene name: H3F3A
AA mutation: p.G35R (Substitution - Missense, position 35, G→R)
CDS mutation: c.103G>A (Substitution, position 103, G→A)

1. ГКО: результаты анализа

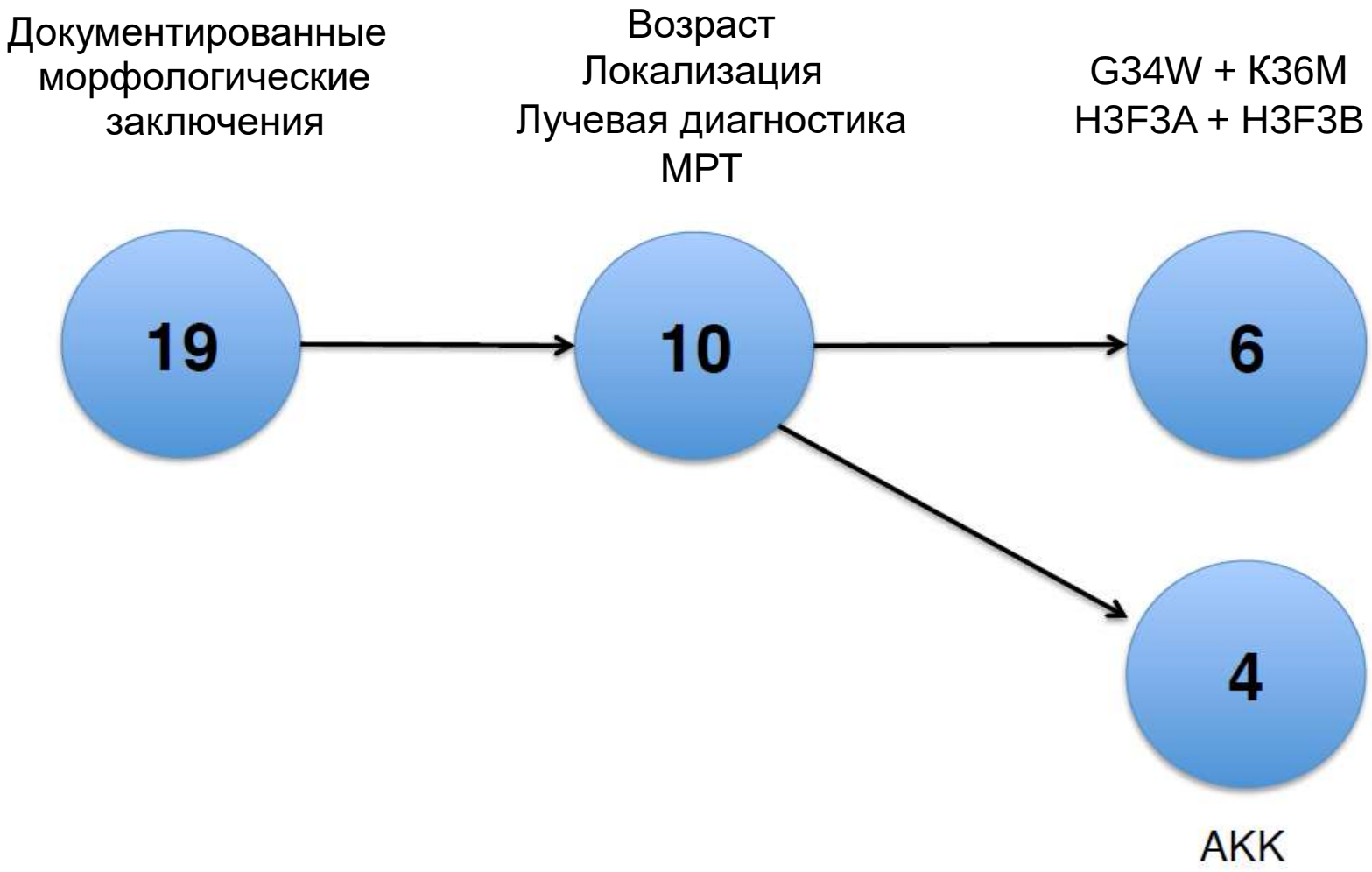

2. Центральная гигантоклеточная гранулема (ЦГКГ): пол, возраст, локализация

п=22

Мальчики - 12 Девочки - 10

Клинический диагноз ЦГКГ - 3 случая (13,64%)

- ✓ **Локализация:**
- ✓ **Нижняя челюсть - 11**
- ✓ **Верхняя челюсть - 10**
- ✓ **Лобная кость - 1**

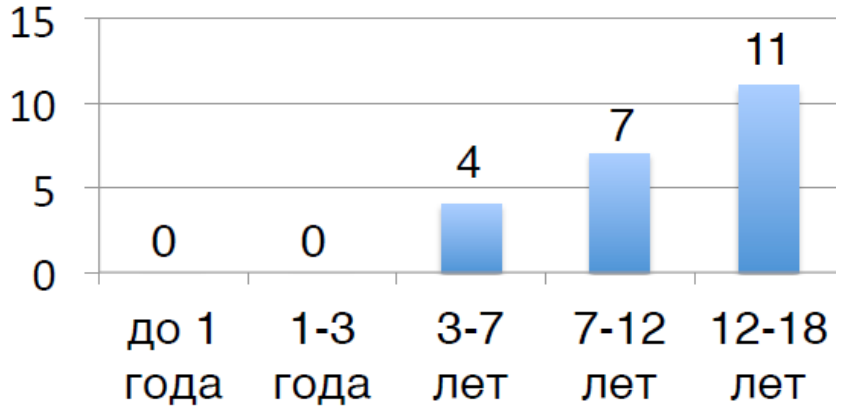

2. ЦГКГ: внешний вид пациента

2. ЦГКГ: лучевая диагностика

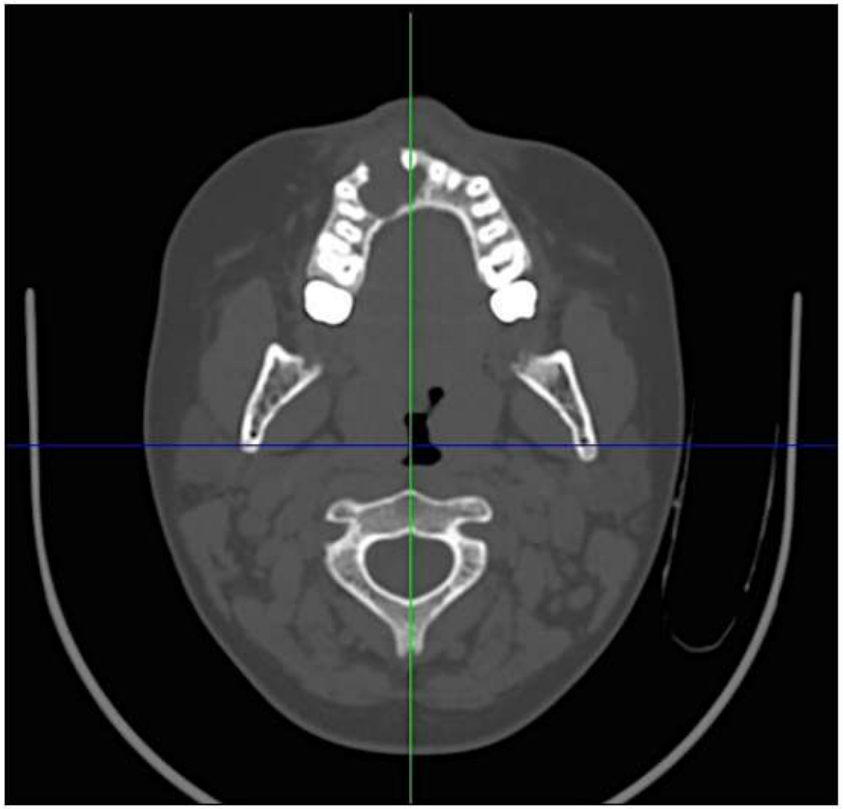

2. ЦГКГ: гистологическое исследование

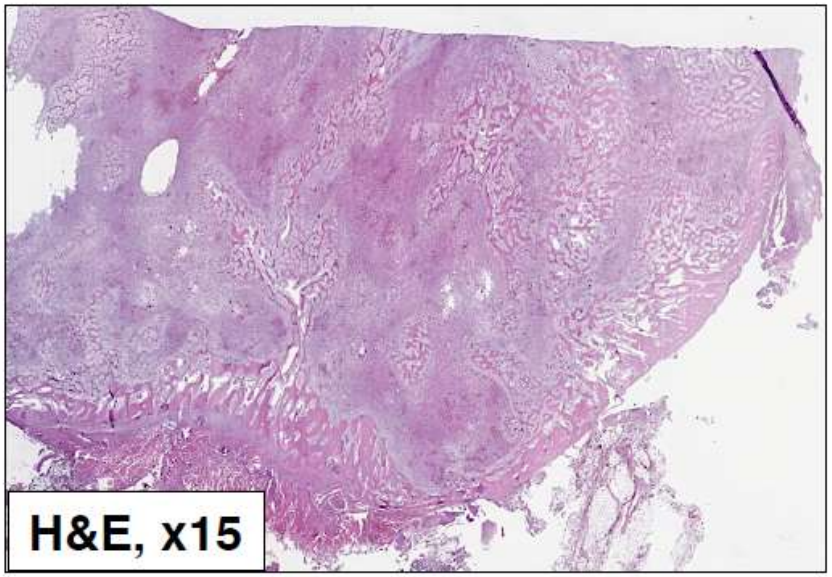

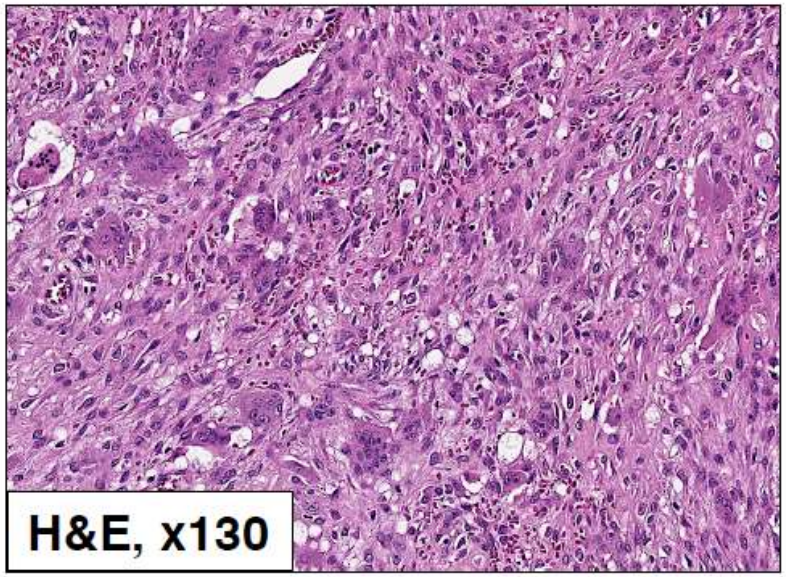

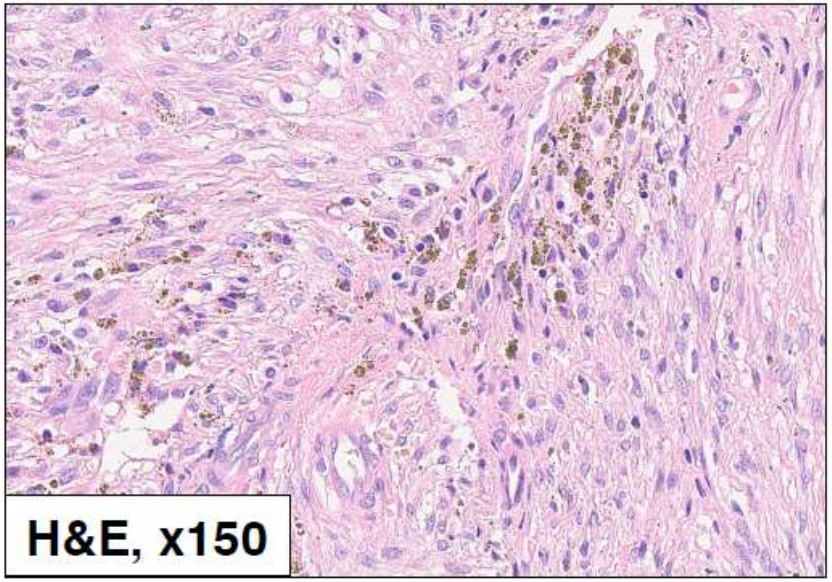

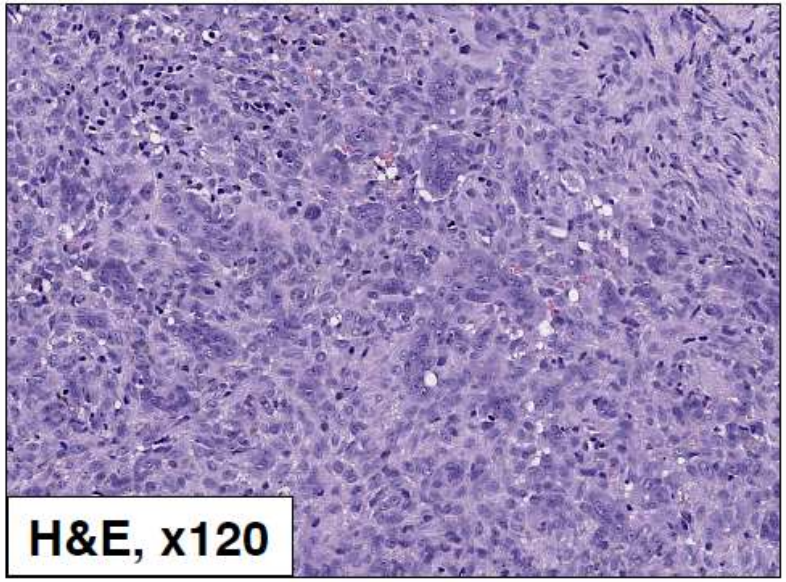

2. ЦГКГ: данные литературы

- ✓ В 92 % ГКО была обнаружена генетическая альтерация H3.3 (H3F3A)
- ✓ В 78 случаев ГКРГ данной мутации не обнаружено
- ✓ ГКО и ЦГКГ разные опухоли

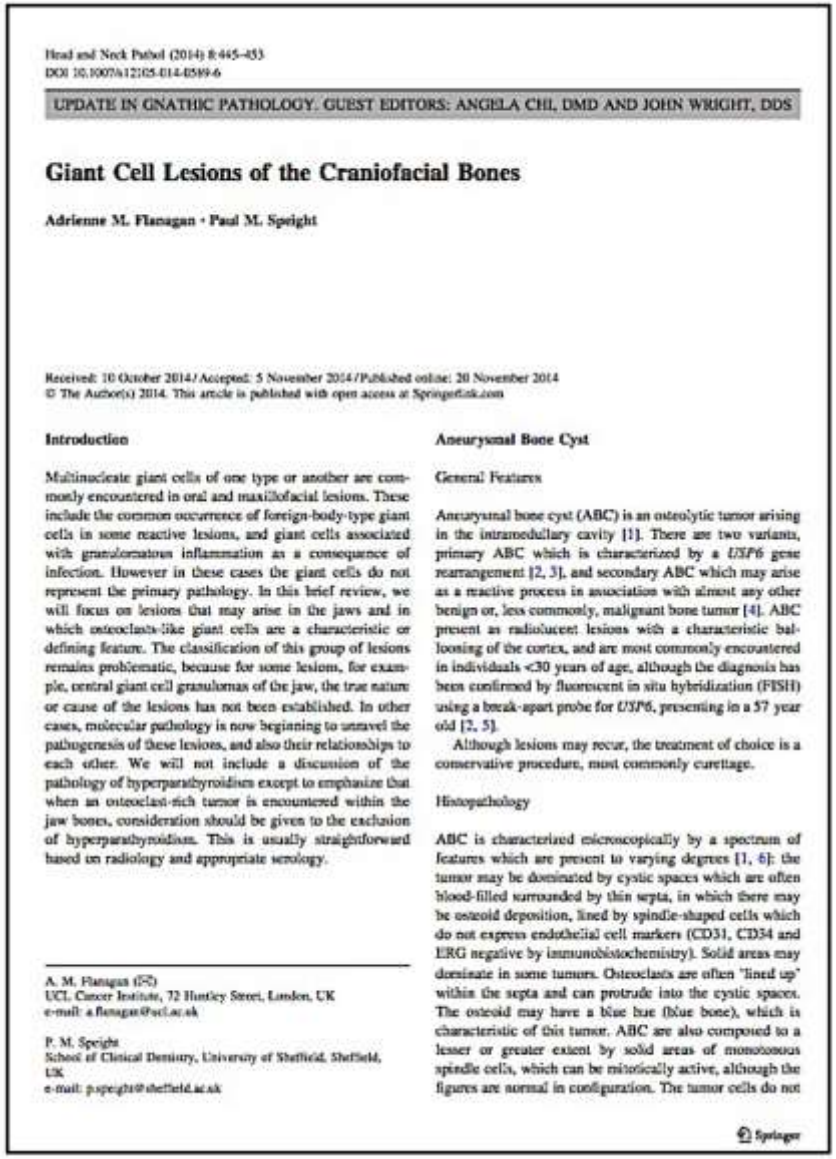

Head and Neck Pathol (2014) 8:445–453
DOI 10.1007/s12105-014-0589-6

UPDATE IN GNATHIC PATHOLOGY. GUEST EDITORS: ANGELA CHI, DMD AND JOHN WRIGHT, DDS

Giant Cell Lesions of the Craniofacial Bones

Adrienne M. Flanagan · Paul M. Speight

Received: 10 October 2014 / Accepted: 5 November 2014 / Published online: 20 November 2014
© The Author(s) 2014. This article is published with open access at Springerlink.com

Introduction

Multinucleate giant cells of one type or another are commonly encountered in oral and maxillofacial lesions. These include the common occurrence of foreign-body-type giant cells in some reactive lesions, and giant cells associated with granulomatous inflammation as a consequence of infection. However in these cases the giant cells do not represent the primary pathology. In this brief review, we will focus on lesions that may arise in the jaws and in which osteoclasts-like giant cells are a characteristic or defining feature. The classification of this group of lesions remains problematic, because for some lesions, for example, central giant cell granulomas of the jaw, the true nature or cause of the lesions has not been established. In other cases, molecular pathology is now beginning to unravel the pathogenesis of these lesions, and also their relationships to each other. We will not include a discussion of the pathology of hyperparathyroidism except to emphasize that when an osteoclast-rich tumor is encountered within the jaw bones, consideration should be given to the exclusion of hyperparathyroidism. This is usually straightforward based on radiology and appropriate serology.

A. M. Flanagan (✉)
UCL Cancer Institute, 72 Huntley Street, London, UK
e-mail: a.flanagan@ucl.ac.uk

P. M. Speight
School of Clinical Dentistry, University of Sheffield, Sheffield, UK
e-mail: p.speight@sheffield.ac.uk

Aneurysmal Bone Cyst

General Features

Aneurysmal bone cyst (ABC) is an osteolytic tumor arising in the intramedullary cavity [1]. There are two variants, primary ABC which is characterized by a *USP6* gene rearrangement [2, 3], and secondary ABC which may arise as a reactive process in association with almost any other benign or, less commonly, malignant bone tumor [4]. ABC present as radiolucent lesions with a characteristic ballooning of the cortex, and are most commonly encountered in individuals <30 years of age, although the diagnosis has been confirmed by fluorescent in situ hybridization (FISH) using a break-apart probe for *USP6*, presenting in a 57 year old [2, 5].

Although lesions may recur, the treatment of choice is a conservative procedure, most commonly curettage.

Histopathology

ABC is characterized microscopically by a spectrum of features which are present to varying degrees [1, 6]: the tumor may be dominated by cystic spaces which are often blood-filled surrounded by thin septa, in which there may be osteoid deposition, lined by spindle-shaped cells which do not express endothelial cell markers (CD31, CD34 and ERG negative by immunohistochemistry). Solid areas may dominate in some tumors. Osteoclasts are often 'lined up' within the septa and can protrude into the cystic spaces. The osteoid may have a blue hue (blue bone), which is characteristic of this tumor. ABC are also composed to a lesser or greater extent by solid areas of monotonous spindle cells, which can be mitotically active, although the figures are normal in configuration. The tumor cells do not

2. ЦГКГ: иммуногистохимическое исследование (G34W и K36M)

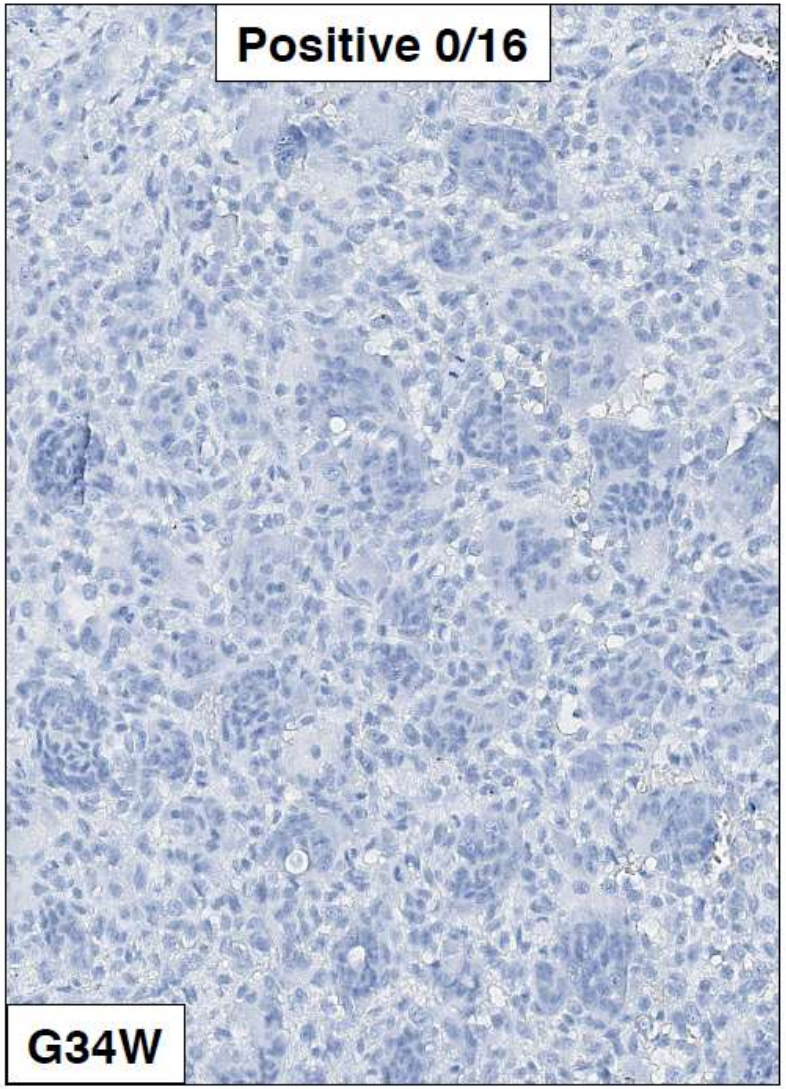

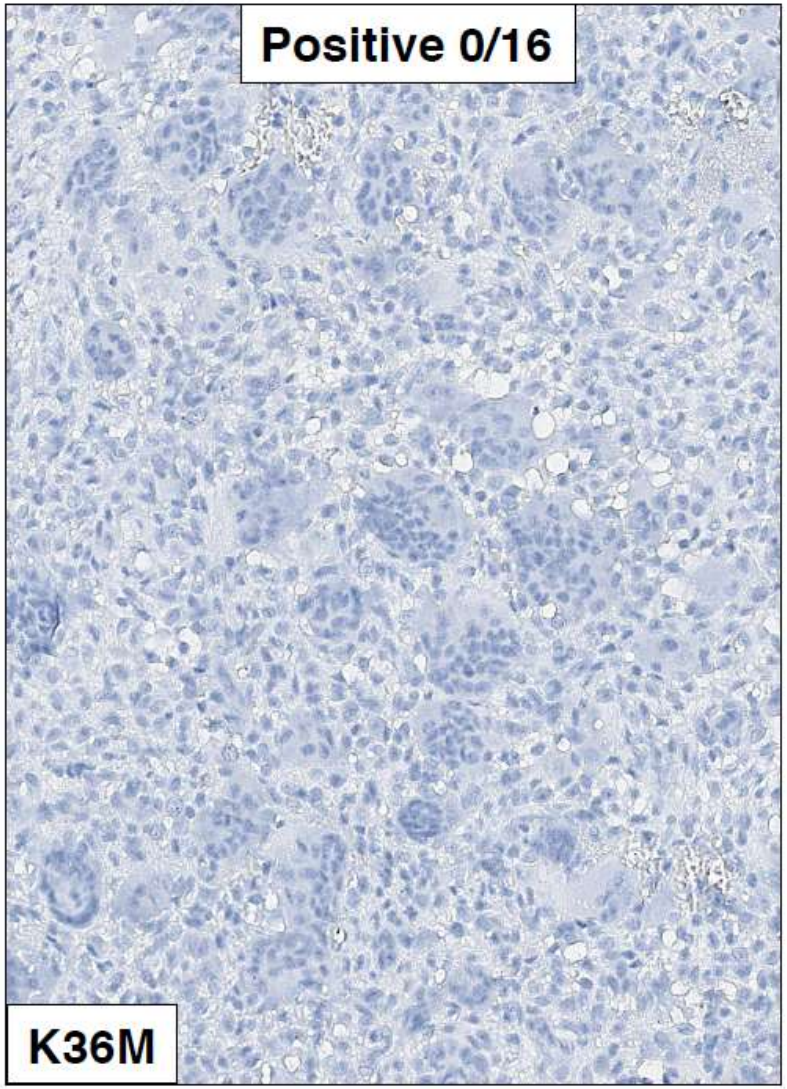

2. ЦГКГ: результаты секвенирования по Сенгеру

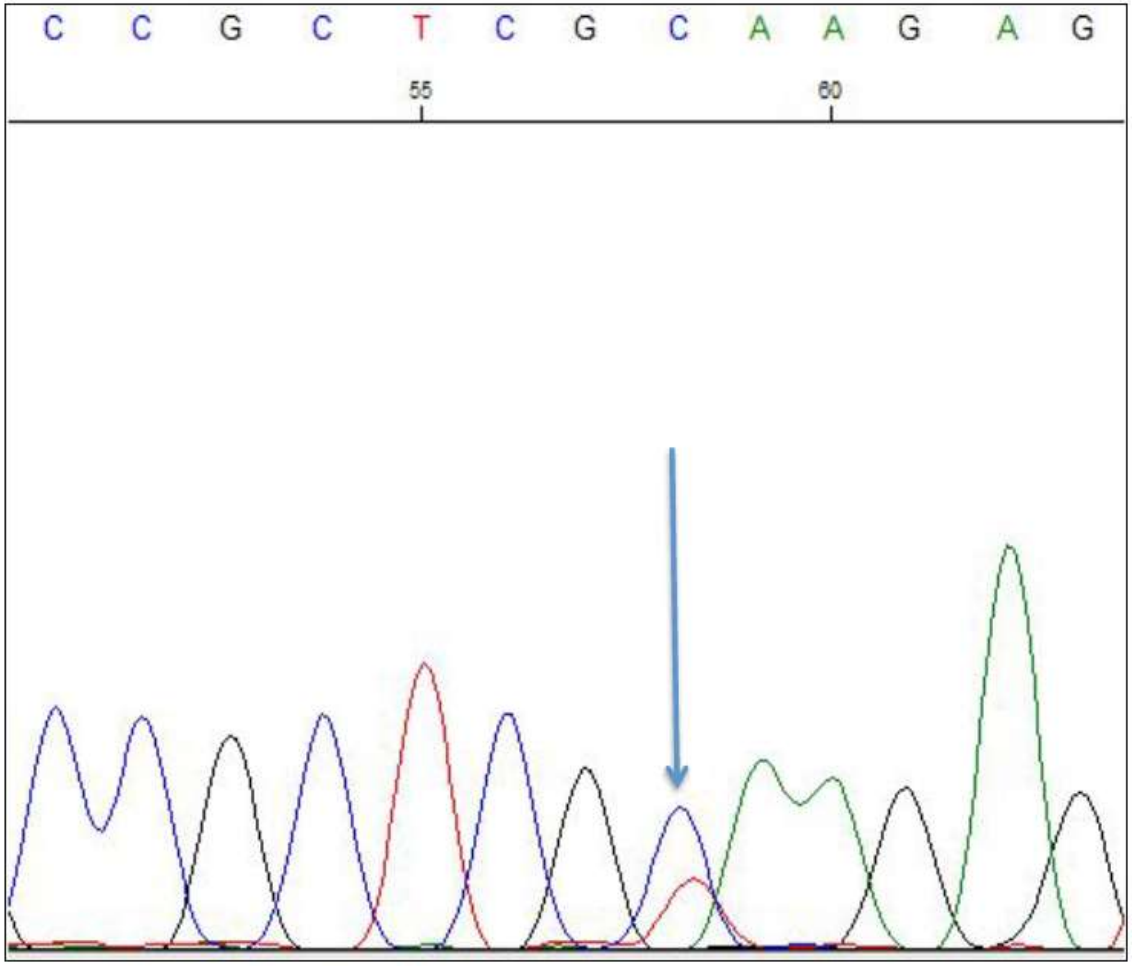

Mutation ID COSM4971457
Gene name H3F3A
AA mutation p.R27R (Substitution - coding silent, position 27, R→R)
CDS mutation c.81C>T (Substitution, position 81, C→T)
FATHMM prediction Pathogenic (score 0.77)

3. Аневризмальная костная киста (АКК): пол, возраст, локализация

n=75

Мальчики - 38
Девочки - 37

Клинический диагноз АКК - 21 случай (28%)

Локальный рецидив - 10 (13,33%)

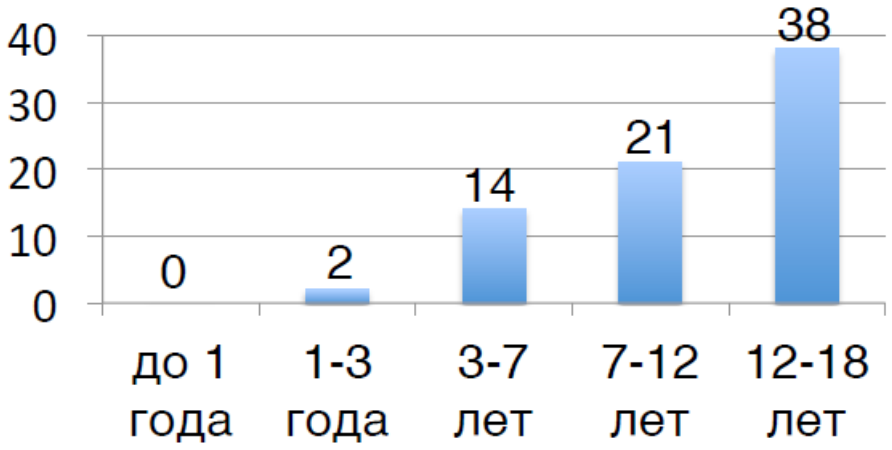

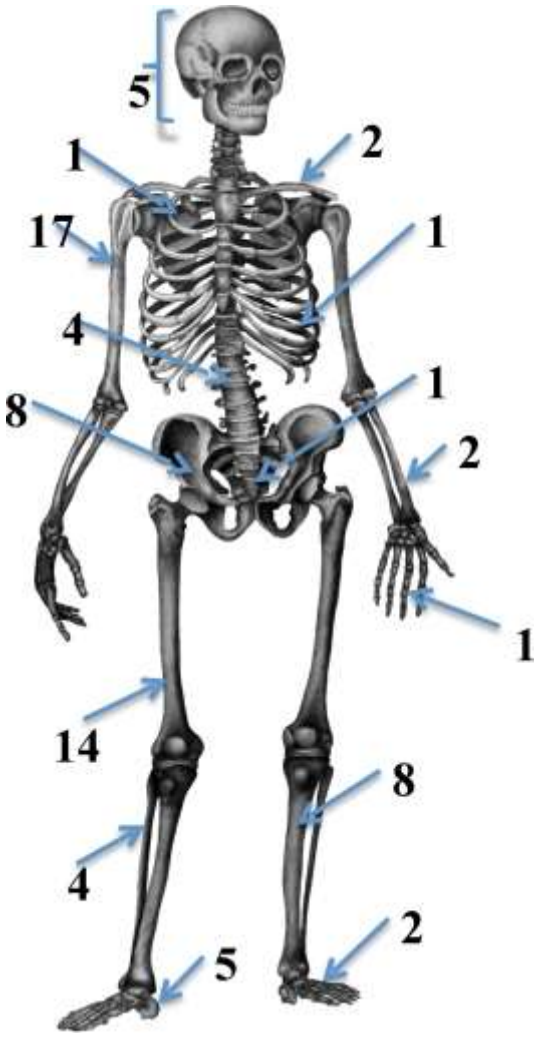

3. АКК: лучевая диагностика

Классический вариант:

Классический вариант:

Солидный вариант:

3. АКК: гистологическое исследование

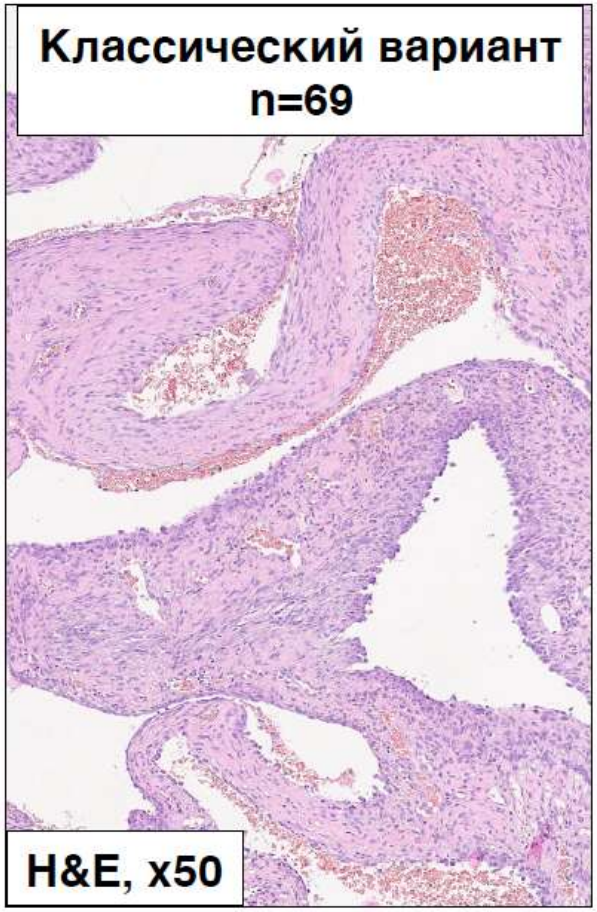

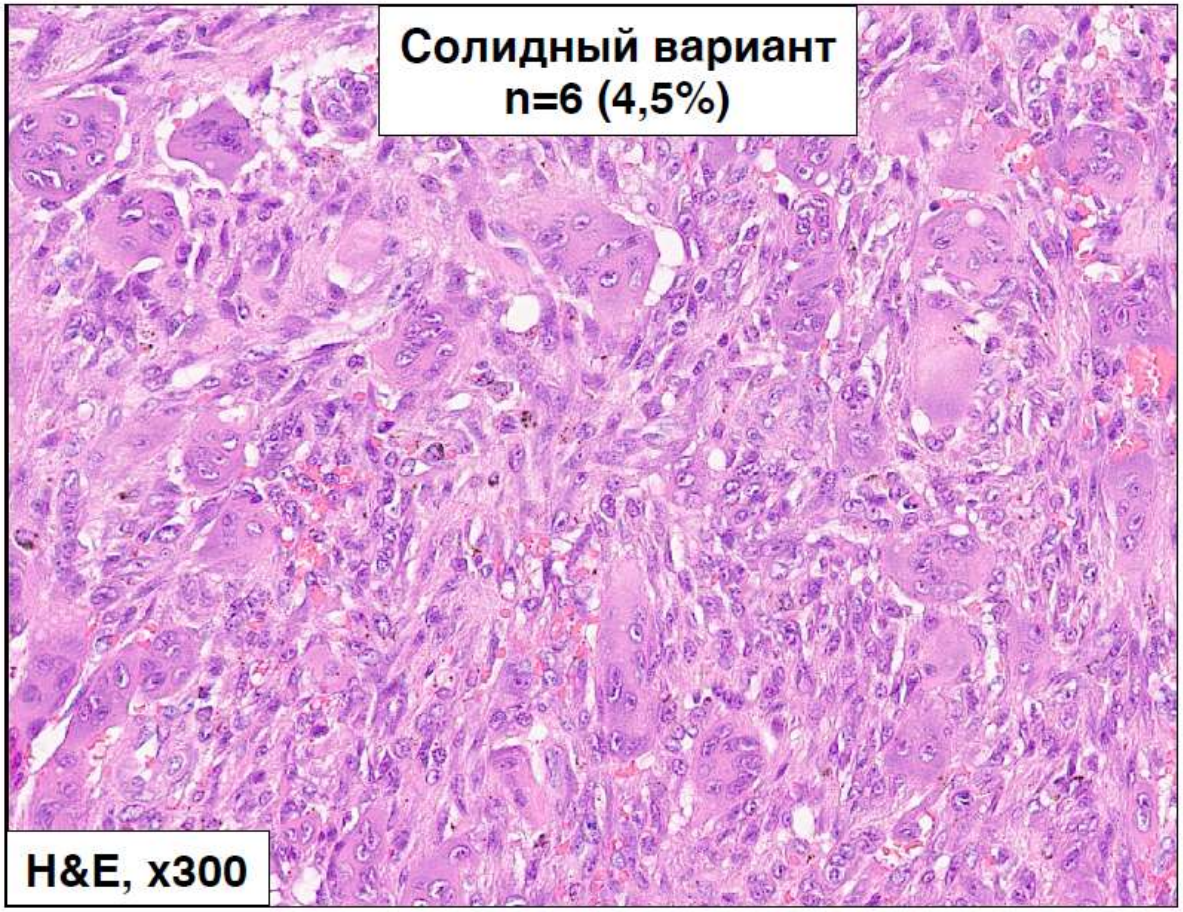

3. АКК: иммуногистохимическое исследование (G34W и K36M)

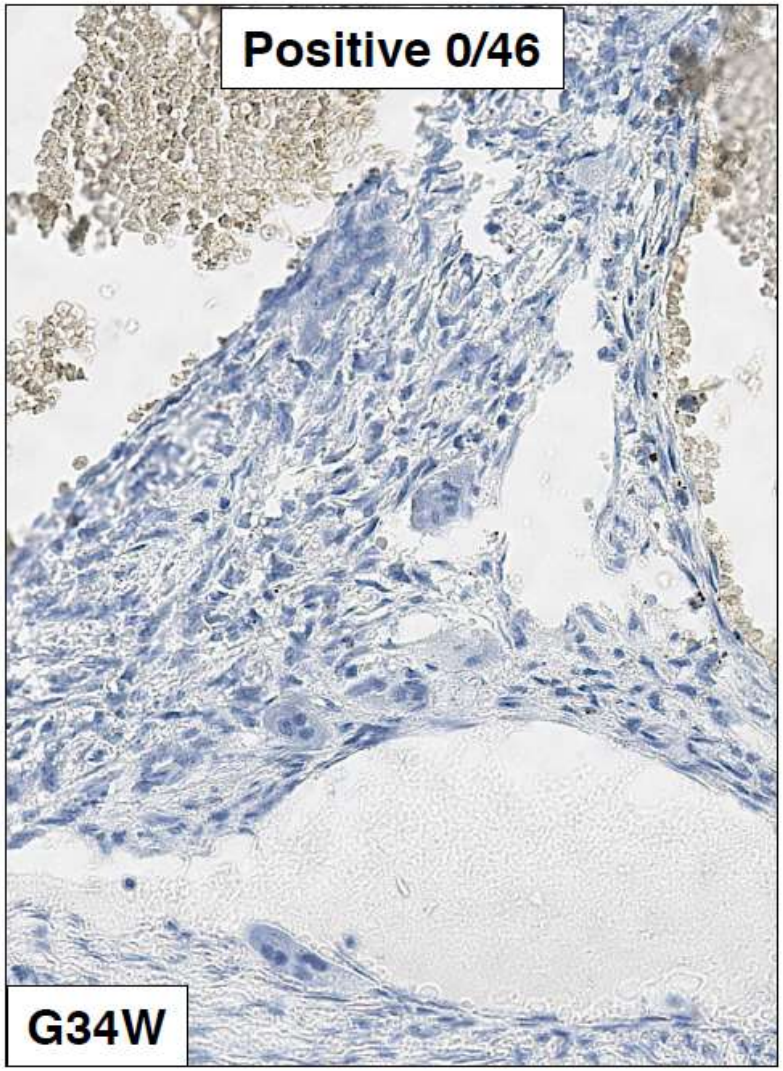

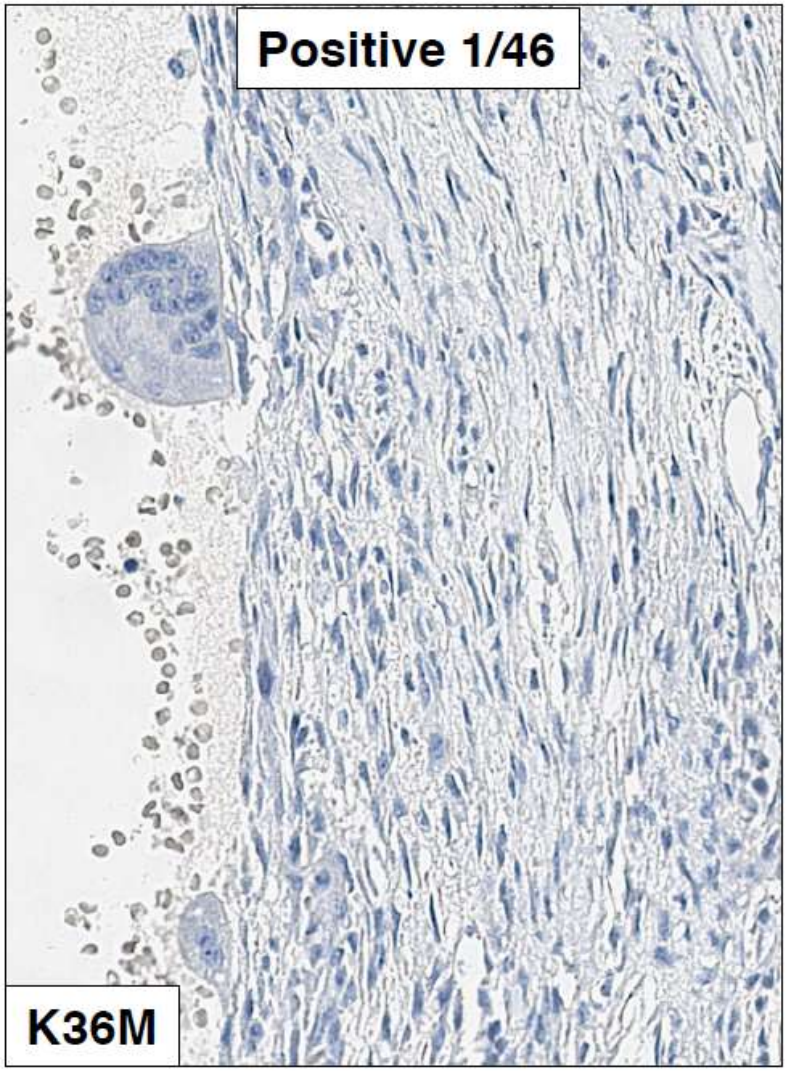

3. АКК: пересмотр случая позитивного к К36М

Пациент ПВ (19486-90/16)

Пол: мужской

Возраст: 14 лет

Клинический диагноз: киста правой пяточной кости (рецидив)

Гистологический диагноз: АКК

Окончательный диагноз: ХБ с вторичной АКК

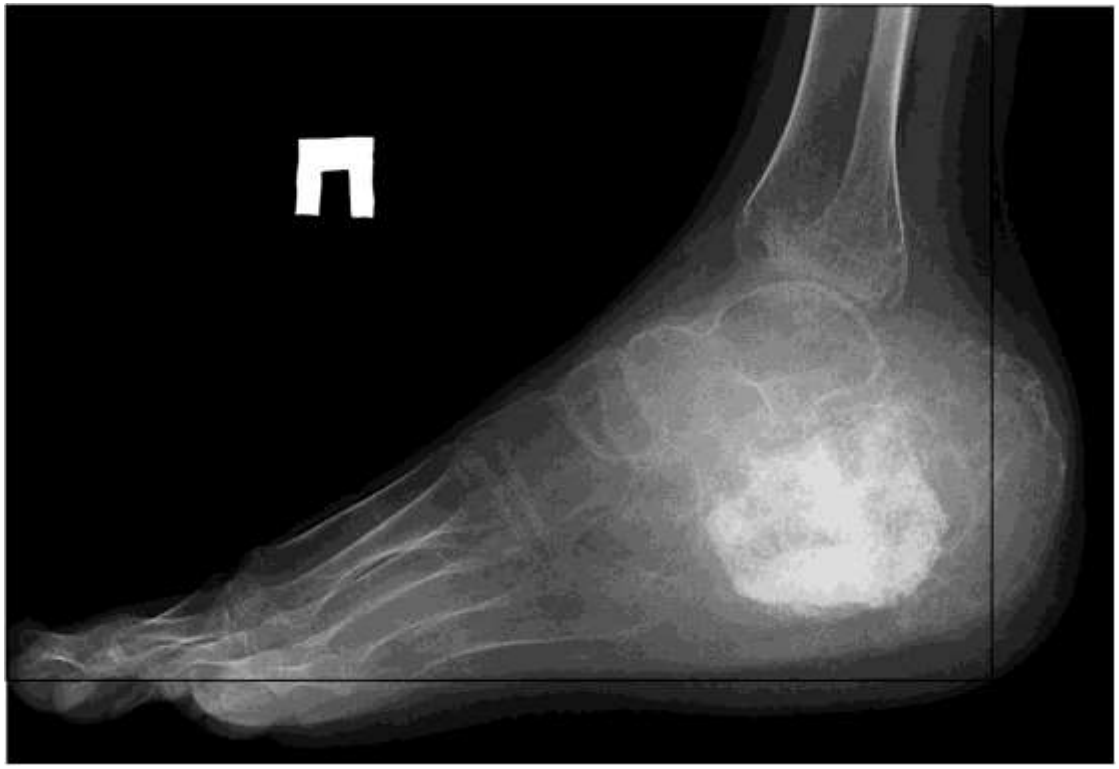

3. АКК: пересмотр случая позитивного к К36М

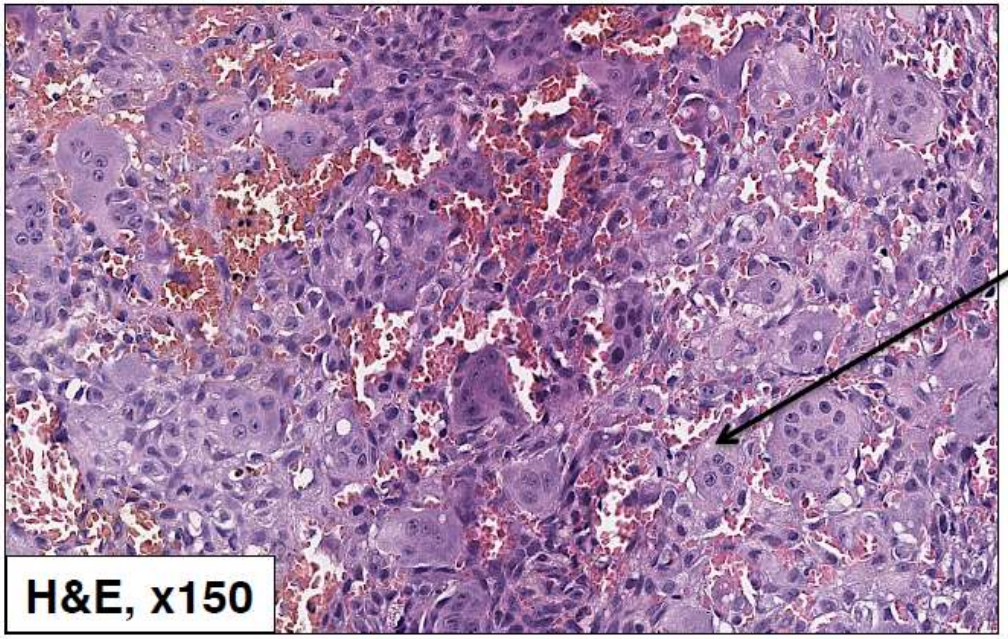

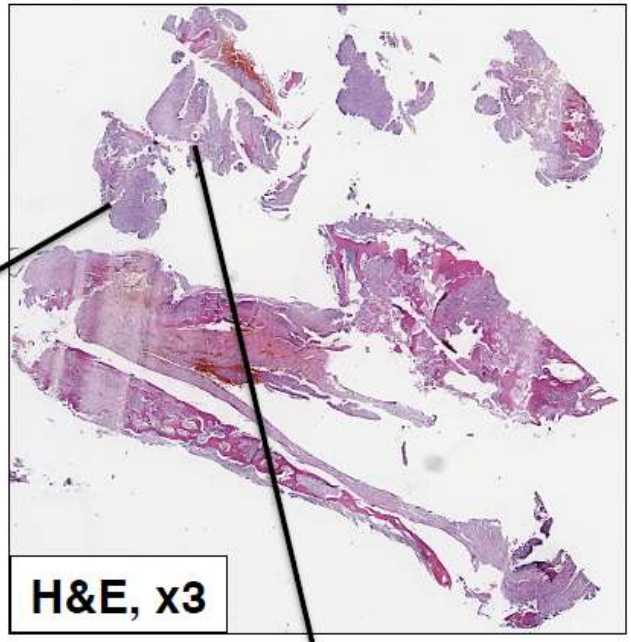

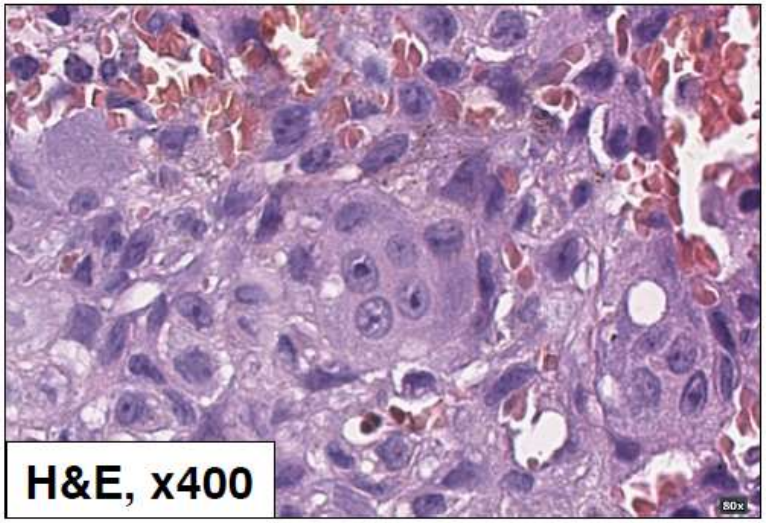

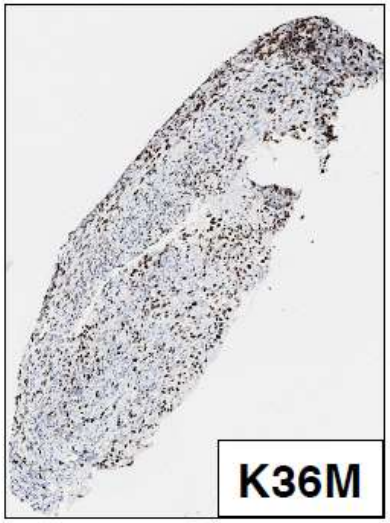

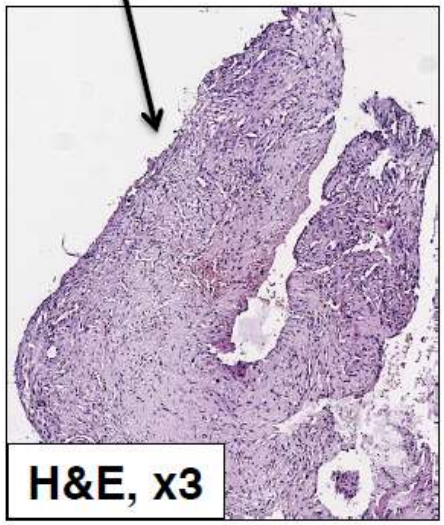

3. АКК: пересмотр случая с метастазом в легкие

Пациент БМ (19028-52/17)

Пол: женский

Возраст: 4 года

Клинический диагноз: киста левой большеберцовой кости

Гистологический диагноз: АКК

Окончательный диагноз: телангиэктатическая остеосаркома

3. АКК: пересмотр случая с метастазом в легкие

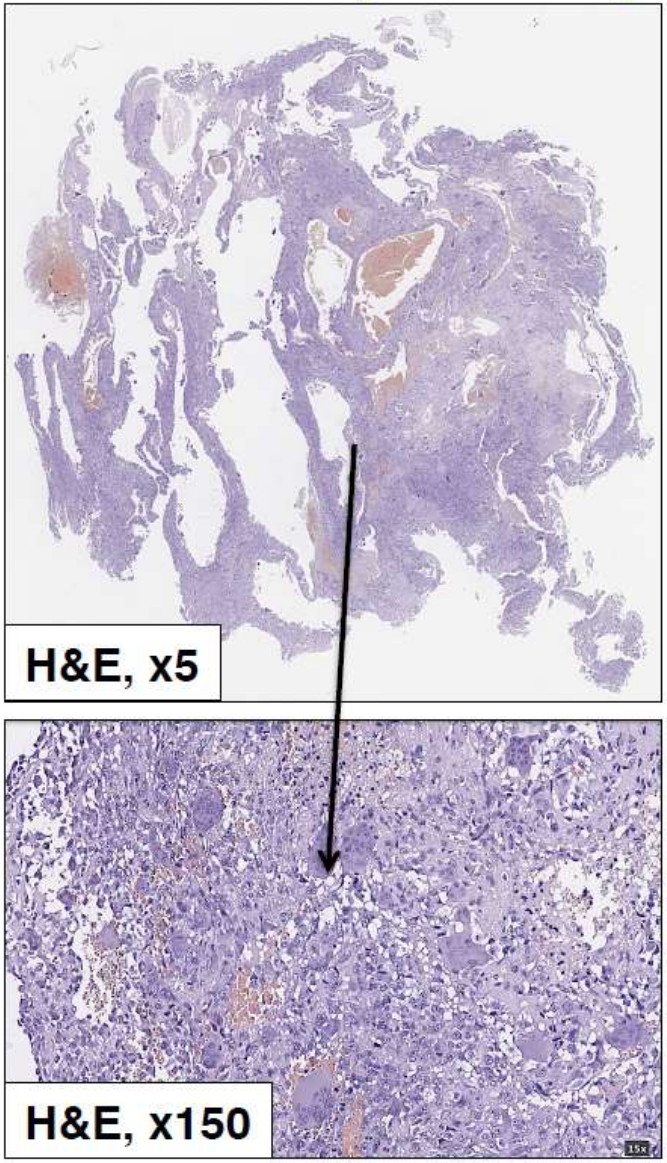

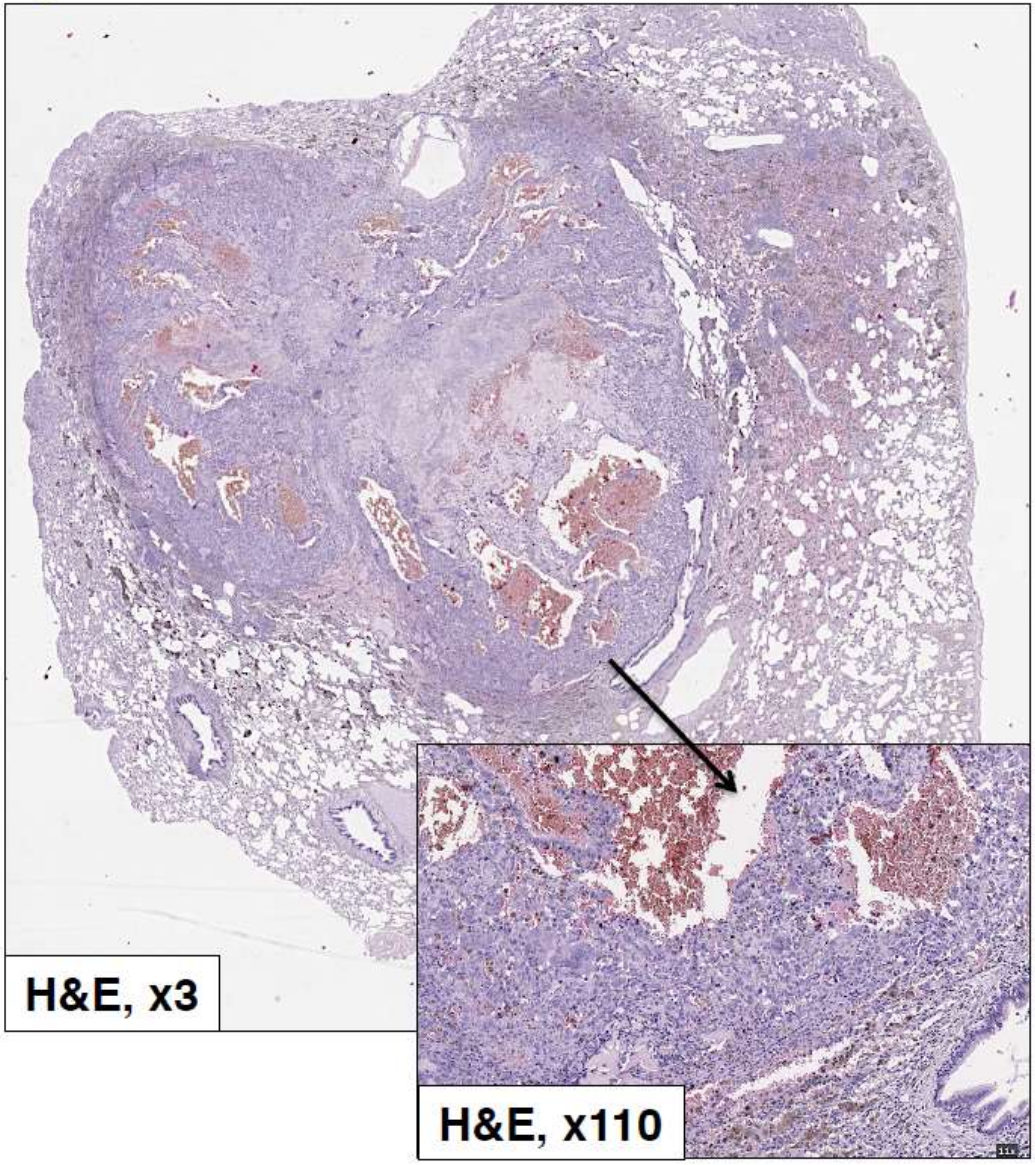

3. АКК: FISH (USP6)

№	Пациент	Пол	Возраст	№ биопсии	Локализация	Морф. диагноз
65	МА	Ж	8	6748-57/17	Ключица	АКК (солид.)
70	БМ	Ж	5	19028-52/17	Большеберцовая	АКК
71	ХЯ	М	6	16390-96/17	Плюсневая	АКК
73	ГЭ	Ж	9	Р746/17	Плюсневая	АКК (солид.)
74	БВ	М	14	20123-25/17	Малоберцовая	АКК

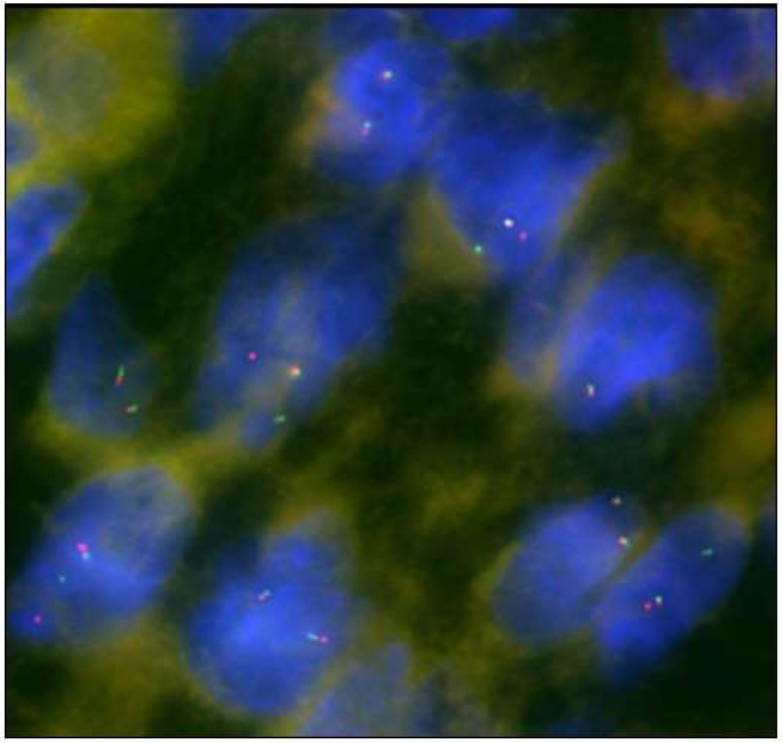

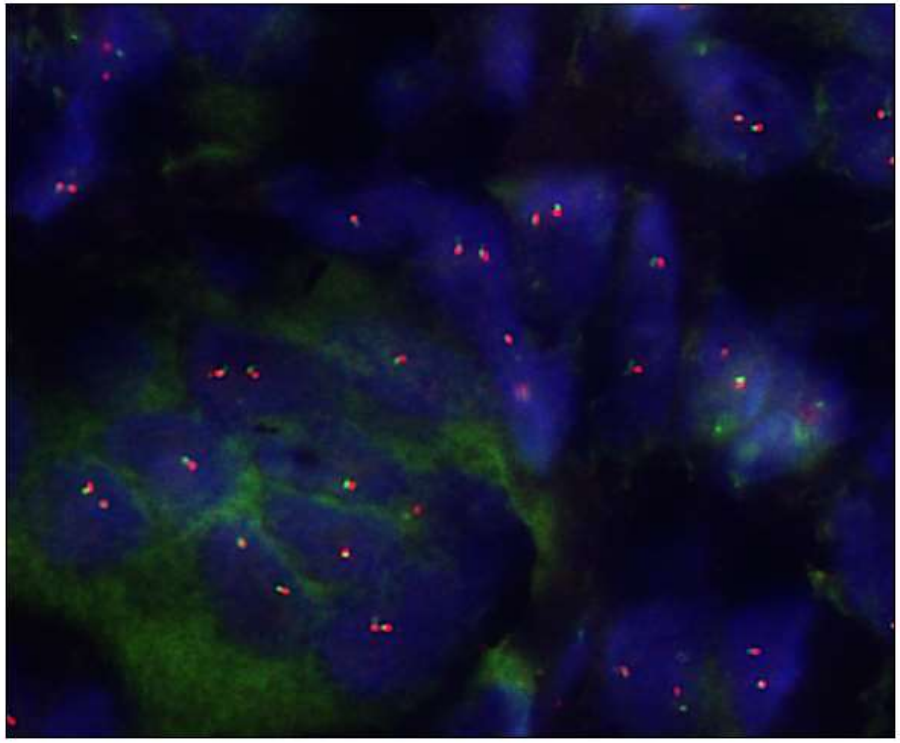

3. АКК: результаты анализа

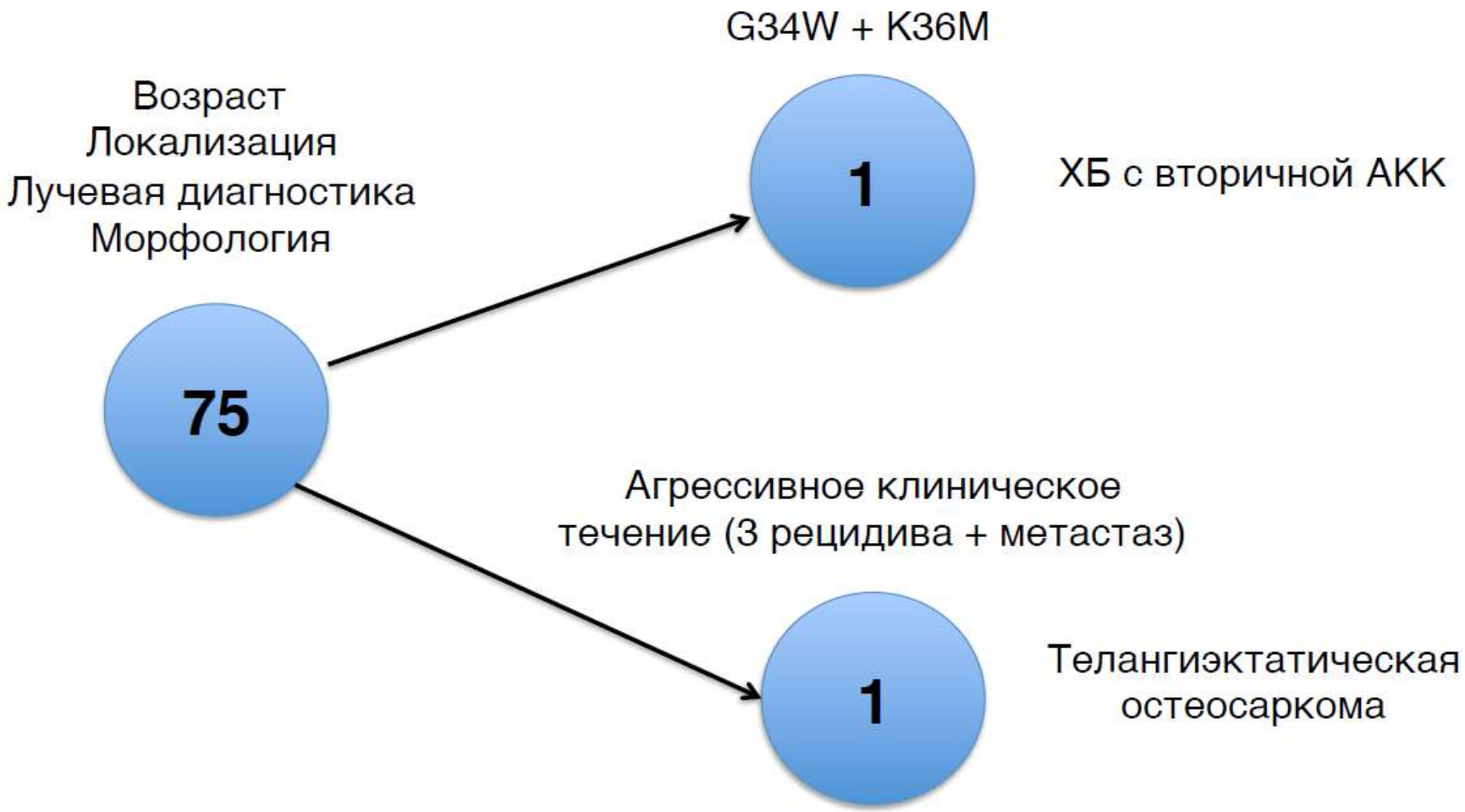

4. Хондробластома (ХБ): пол, возраст, локализация

п=26

Мальчики -16
Девочки -10

Клинический диагноз - 13 случаев (50%)

Локальный рецидив - 4 пациента (15,38%)

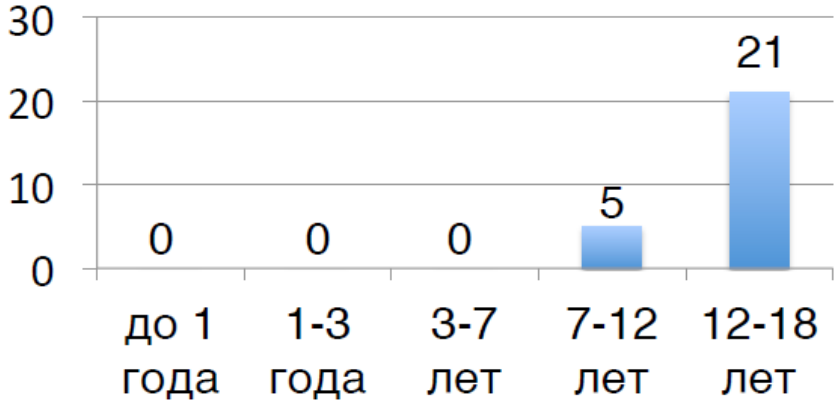

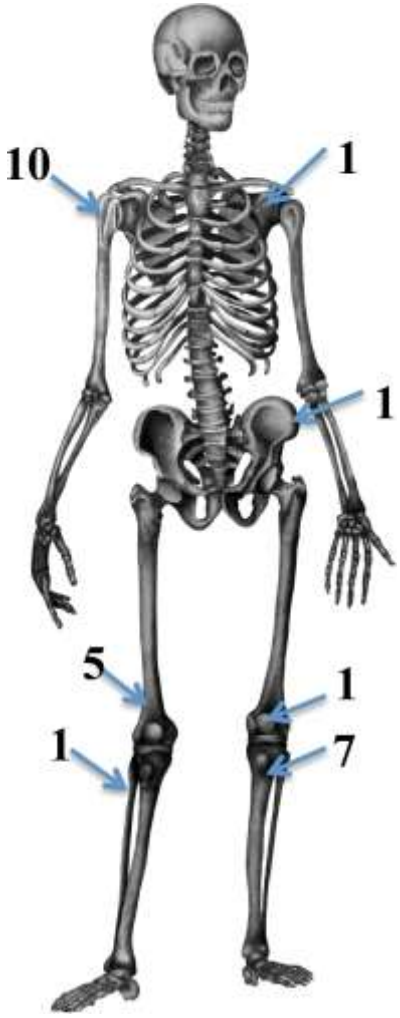

4. ХБ: лучевая диагностика

4. ХБ: гистологическое исследование

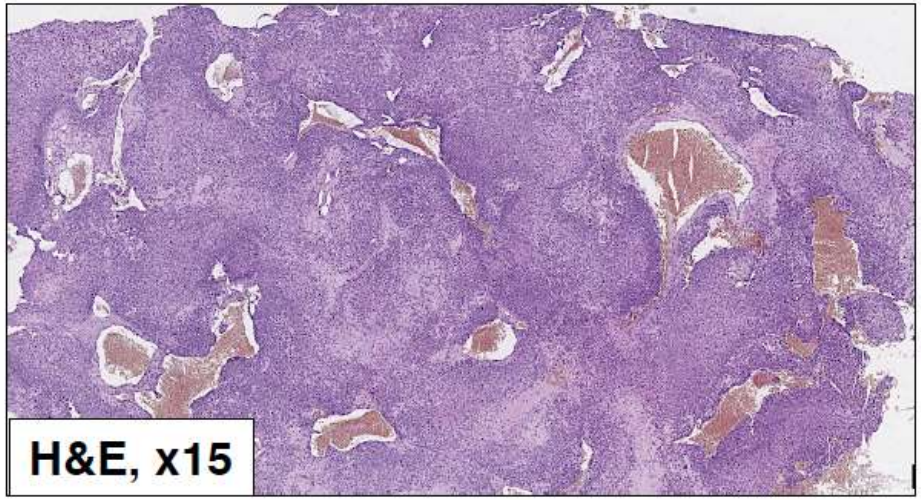

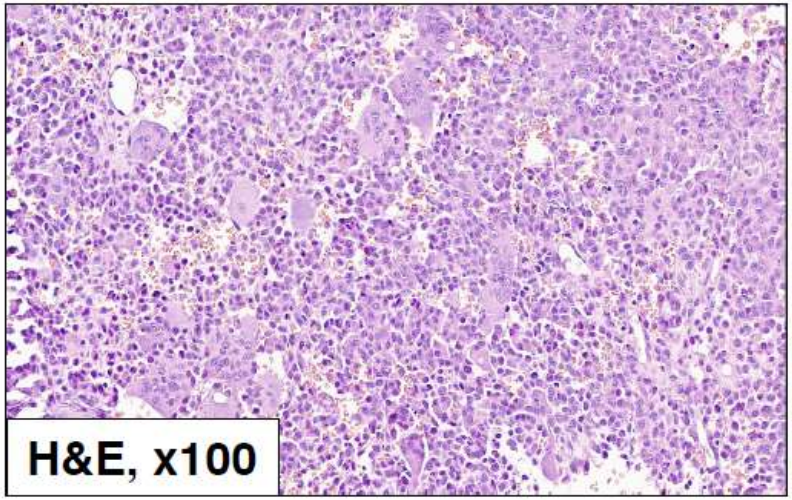

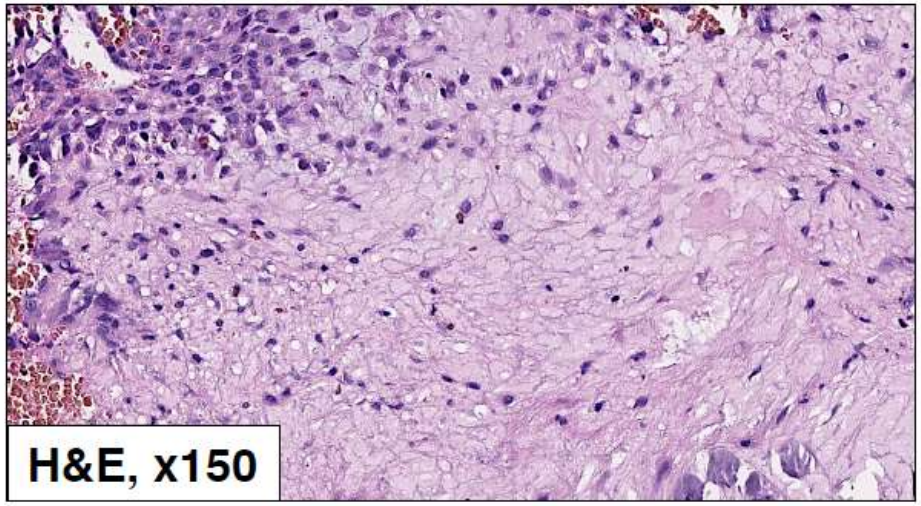

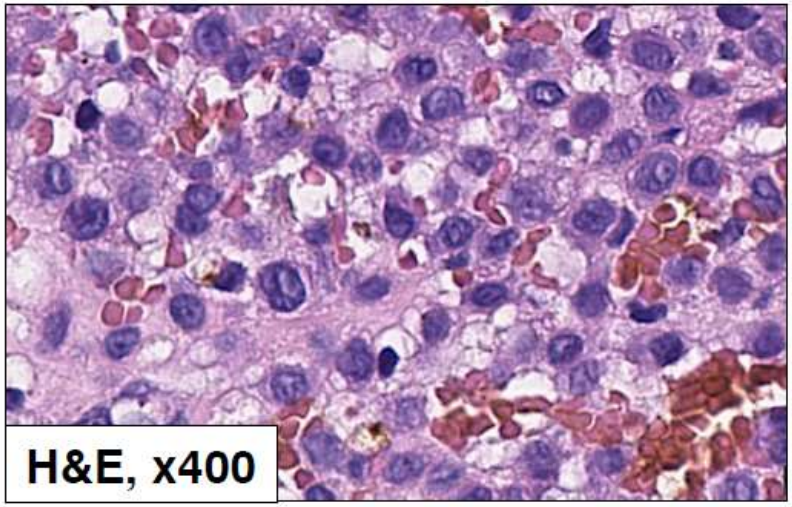

4. ХБ: гистологическое исследование

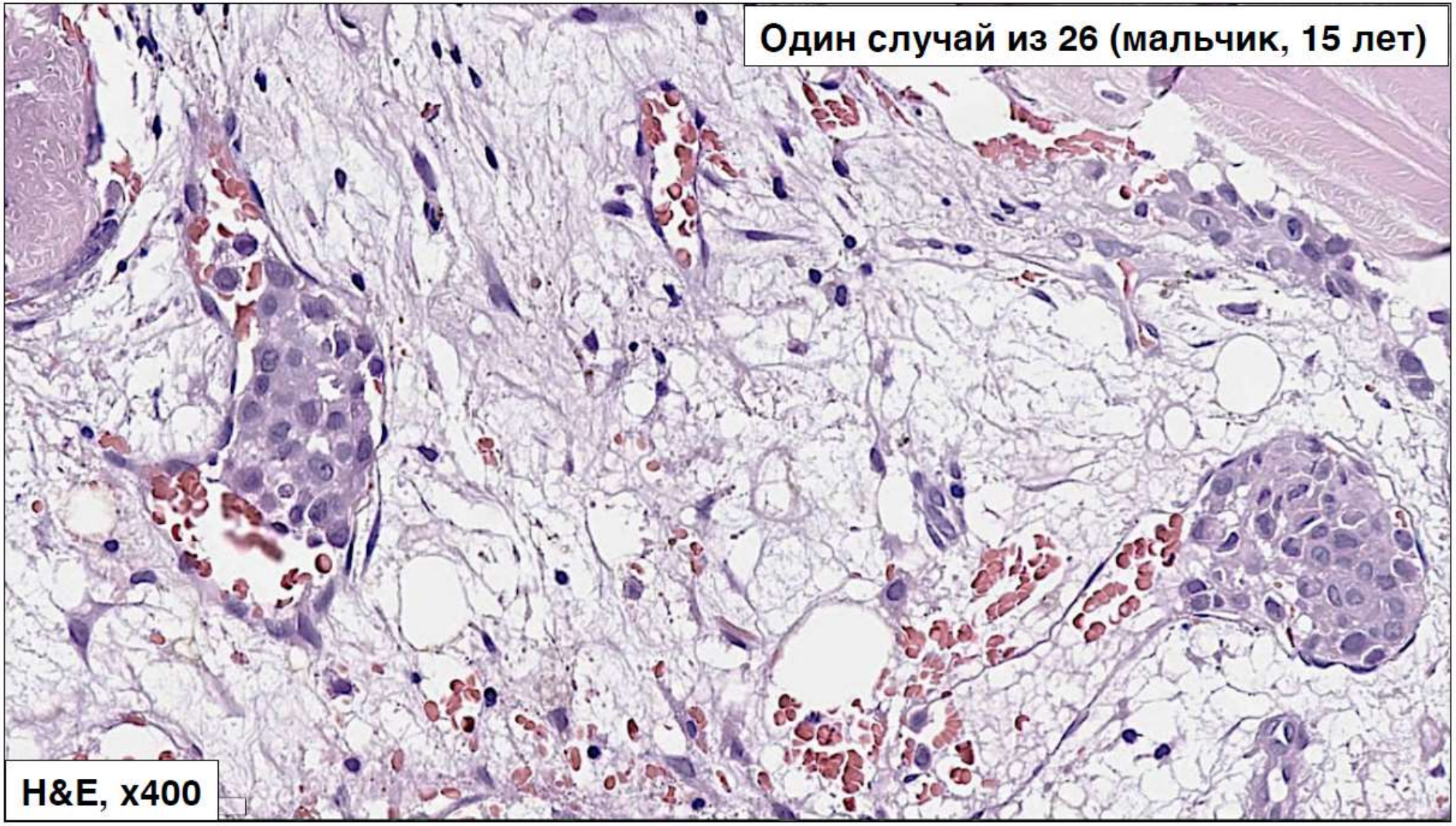

4. ХБ: иммуногистохимическое исследование (G34W и K36M)

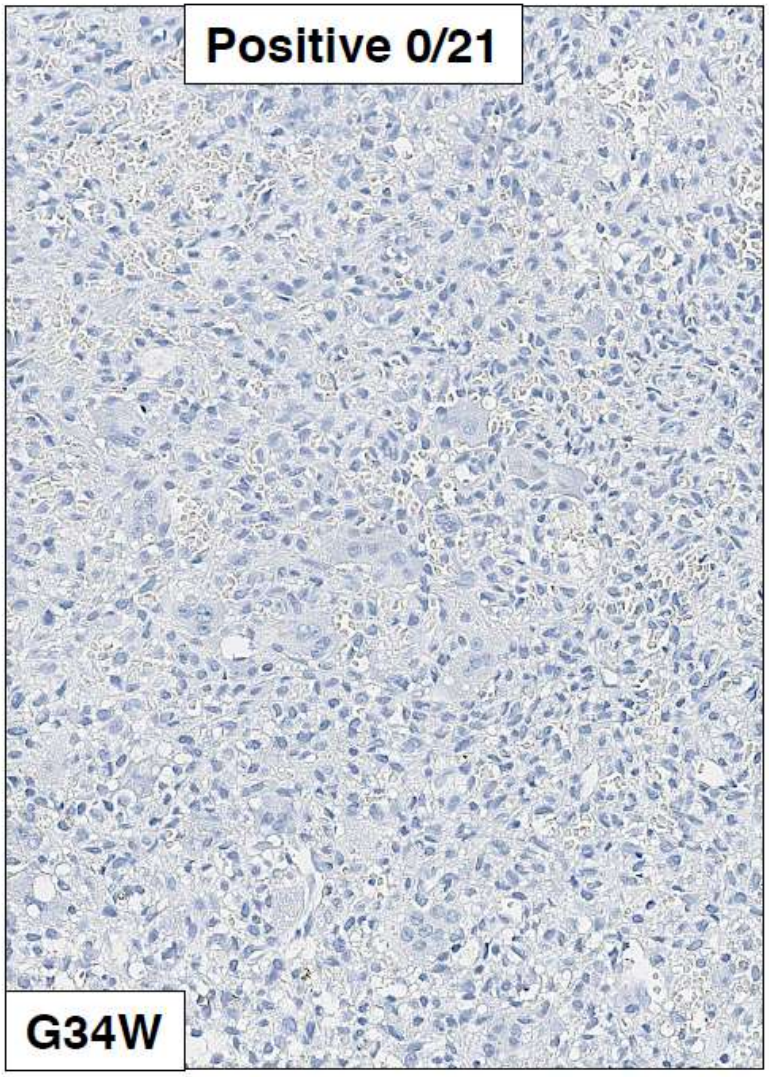

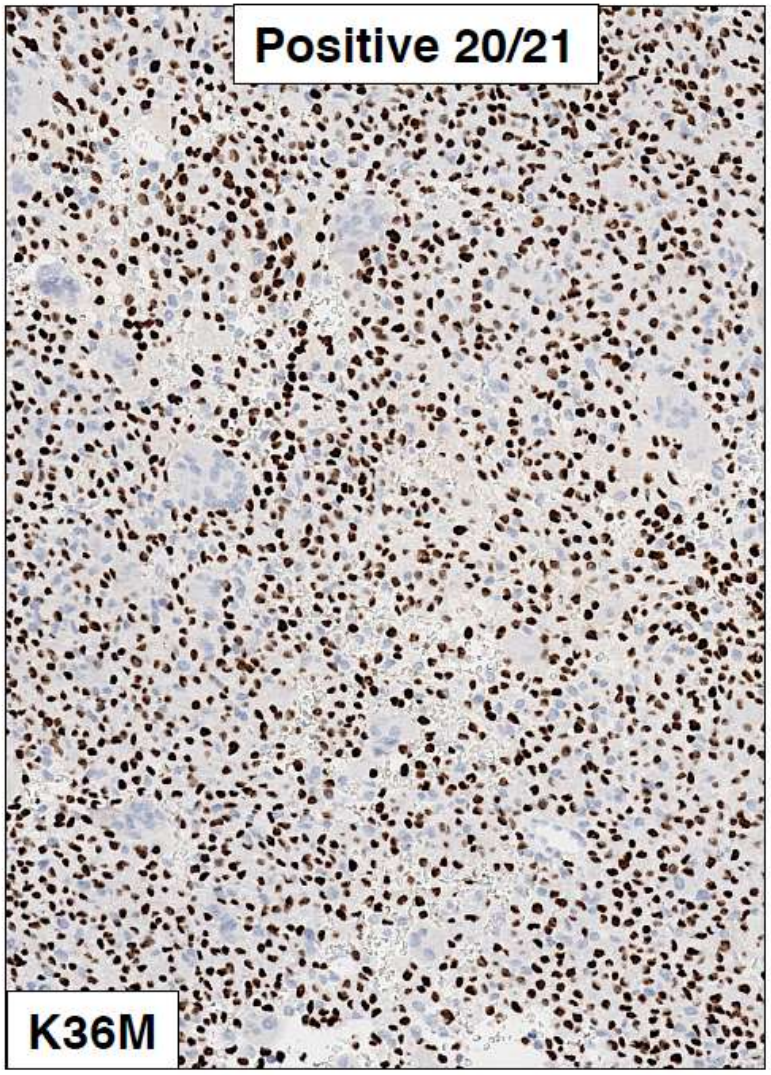

4. ХБ: секвенирование по Сенгеру

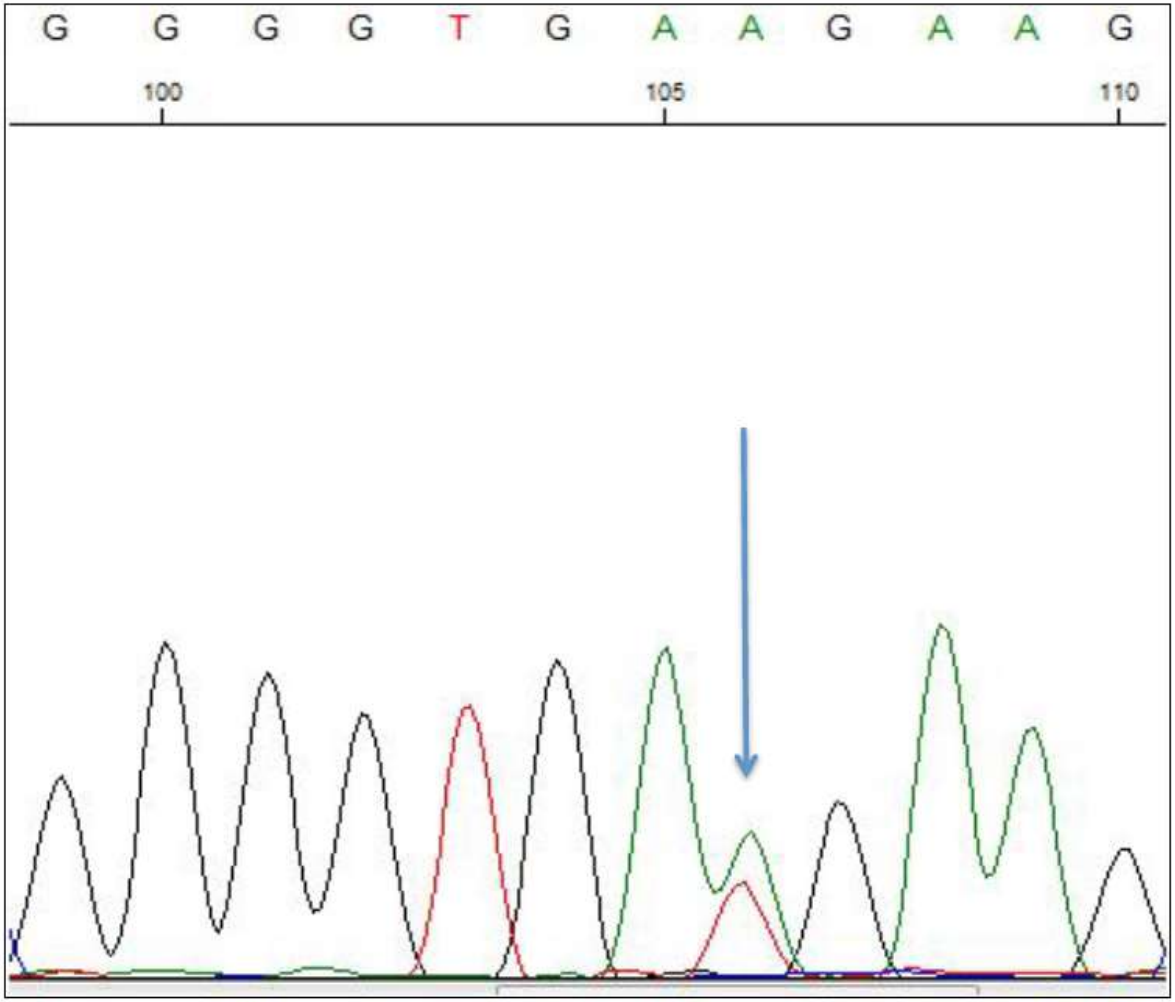

G428/17 1-3
Gene name: H3F3B
AA mutation: p.K37M (Substitution - Missense, position 37, K→M)
CDS mutation: c.110A>T (Substitution, position 110, A→T)

5. Метафизарный фиброзный дефект/ /неоссифицирующая фиброма (МФД/НОФ): пол, возраст, локализация

п=55

Мальчики - 24
Девочки - 31

Клинический диагноз МФД/НОФ - 9 (16,36%)

Локальный рецидив - 2 пациента (3,63%)

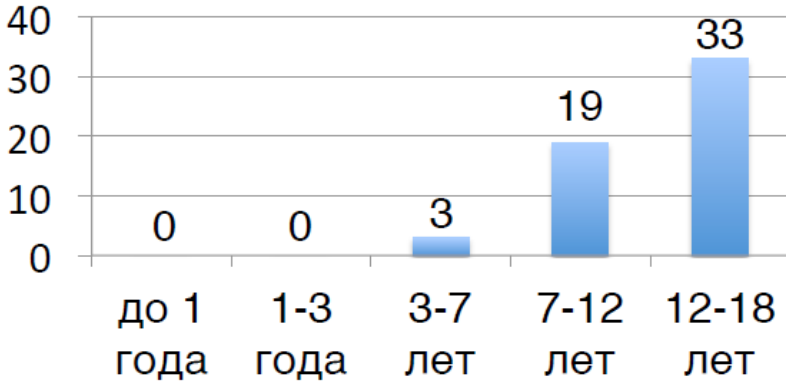

5. МФД/НОФ: этиология

Original Clinical Article

JOURNAL OF CHILDREN'S ORTHOPAEDICS

The aetiology of the non-ossifying fibroma of the distal femur and its relationship to the surrounding soft tissues

A. Goldin[1]
D A Muzykewicz[1]
I DwPIT[2]
S. J. Mubarak[1]

Cite this article: Goldin A, MuzykewiczDA, DwekJ, Mubarak SJ. The aetiology of the non-ossifying fibroma of the distal femur and ^ relationship to the surrounding soft tissues. / *Child* Orfhop 2017;11:373-379. DOI 10.1302/1863-2548.11.170068

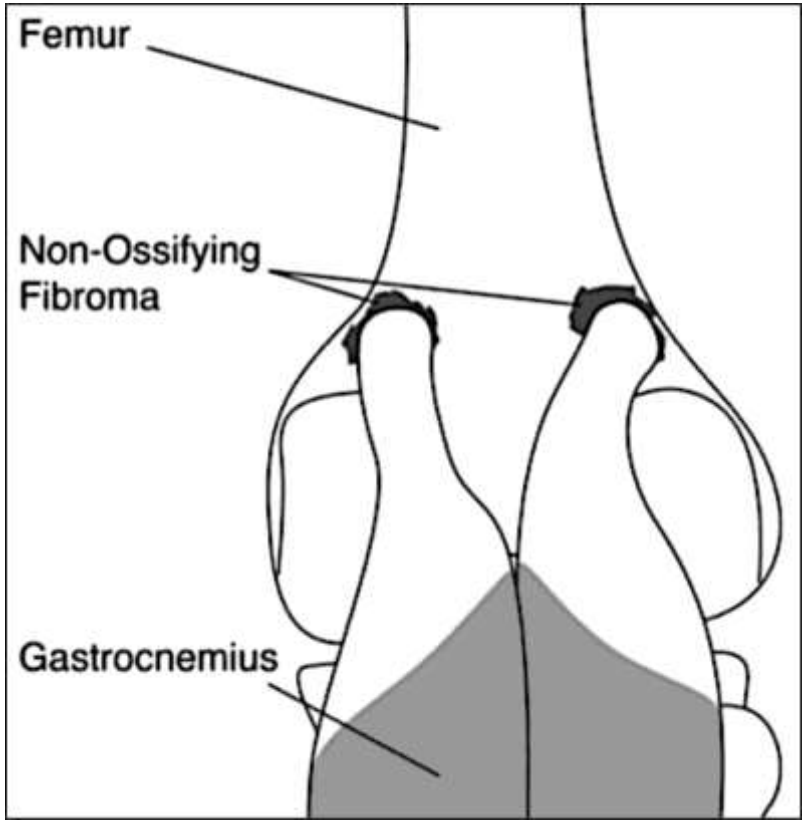

5. МФД/НОФ: рентген, критерии

Skeletal Radiol (1988) 17:8–13

Skeletal Radiology

Fibrous metaphyseal defects – determination of their origin and natural history using a radiomorphological study

P. Ritschl, M.D.[1], F. Karnel, M.D.[2], and P. Hajek, M.D.[2]

[1] Orthopedic Clinic and [2] Central Institute for Radiodiagnostics, University of Vienna, Austria

Abstract. The radiomorphological appearance of fibrous metaphyseal defects (FMDs) is demonstrated by long-term follow-up studies. A characteristic radiomorphological course rather than a typical single appearance can be established. These findings correlate well with the duration of these tumor-like lesions; therefore, the radiological findings allow conclusions to be made about the age of a fibrous metaphyseal defect. In addition, the characteristic locations of FMDs will be explained in respect of their origins at insertions of tendons and ligaments.

Key words: Fibrous metaphyseal defect in bone – Fibrous cortical defect – Non-ossifying fibroma – Radiology – Radiomorphological course – Characteristic location

Fibrous metaphyseal defects (FMDs) are known to occur during the growth period [2, 4, 9, 13, 14, 19, 20] and are hardly ever observed in adults after the age of 20 years. The average duration of FMDs is 29 months [19]. These findings indicate a changing appearance of FMDs.

Fibrous metaphyseal defects generally occur at the insertion of a tendon or ligament in the perichondrium of the physeal plate. Therefore they always are found at specific sites at the metaphysis of a long bone. With increasing age and bone growth FMDs move into diaphysis, following a straight line, according to skeletal development and growth. This straight line through the long axis of a FMD points to its origin at the insertion of a tendon or ligament (Fig. 1A–C) [16].

Address reprint requests to: P. Ritschl, M.D., Orthopedic Clinic of University of Vienna, Garnisongasse 13, A-1090 Vienna, Austria

It is the aim of this study to define the variable radiological appearance of FMDs. In addition, special attention is paid to the location of their origin at the insertion of tendons or ligaments.

Patients and methods

Radiographs of 82 patients (107 FMDs) were analyzed retrospectively. Fifty two patients were male and 30 female, with a ratio between sexes of 2:1. The average age at diagnosis was 14 years (4 to 26 years). Multiple FMDs were observed in 20 patients. Twelve lesions required operation for various reasons and were therefore confirmed histologically.

Seventeen patients (22 FMDs) were followed over a long period with multiple radiological examinations. The average time of observation was 7.5 years (20 months to 16 years). Fifteen patients (18 FMDs) had at least two radiological studies over a mean time of 6.8 years (15 months to 13.4 years). For 50 patients (59 FMDs) only one X-ray was available.

Results

The location and presumed sites of origin for the 107 FMDs are shown in Table 1. All radiographs were analyzed sequentially for location, size, shape, and border definition of the FMD. Special attention was paid to the presence of sclerotic changes. In general, the lesions increased in size, exhibited an increasing marginal sclerosis followed by a progressive ossification that invariably started from the diaphyseal side (Figs. 3 and 6). Finally, this resulted in complete sclerosis of the lesion and the lesion disappeared roentgenographically.

Our results allow definition of four characteristic radiomorphologic stages:

Stage A

The FMD is located eccentrically in the cortex near the epiphyseal endplate. The lesion is small, oval

© 1988 International Skeletal Society

5. МФД/НОФ: лучевая диагностика

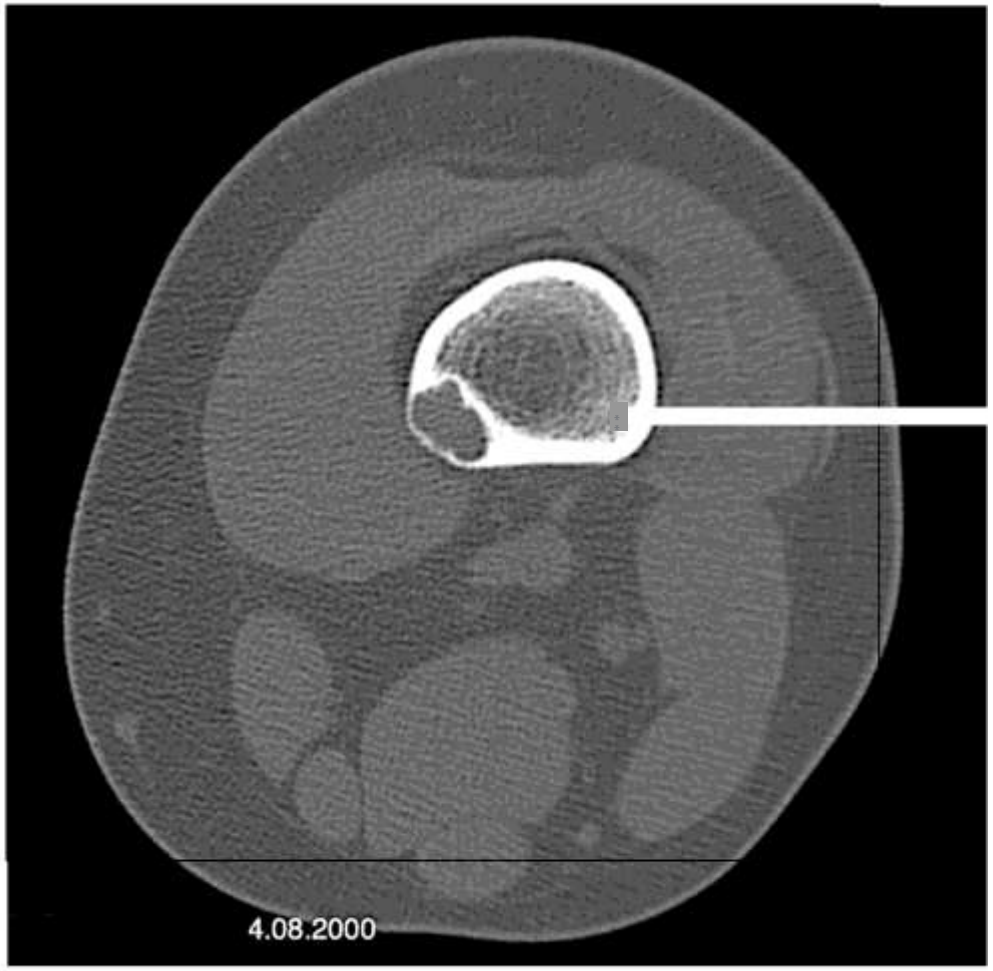

5. МФД/НОФ: макроскопическое и гистологическое исследование

5. МФД/НОФ: гистологическое исследование

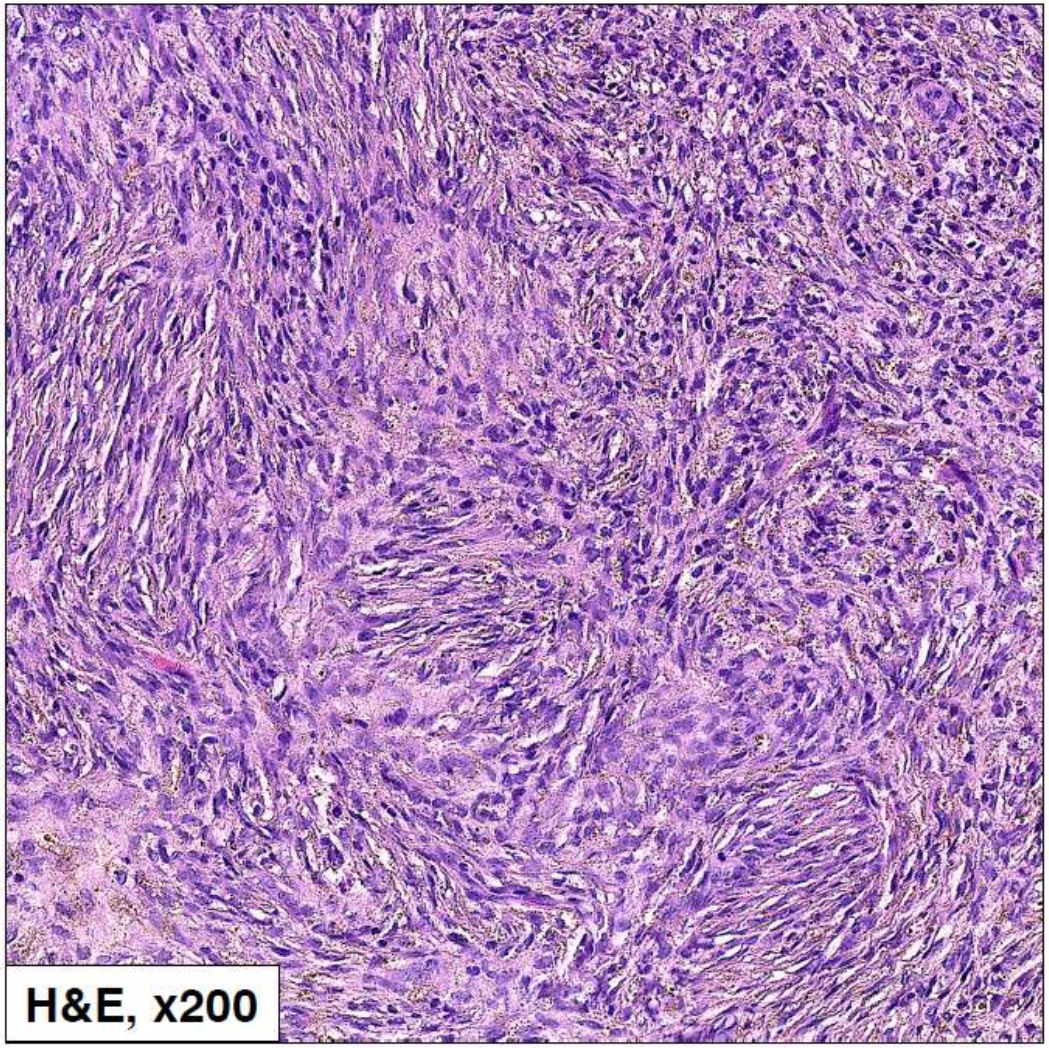

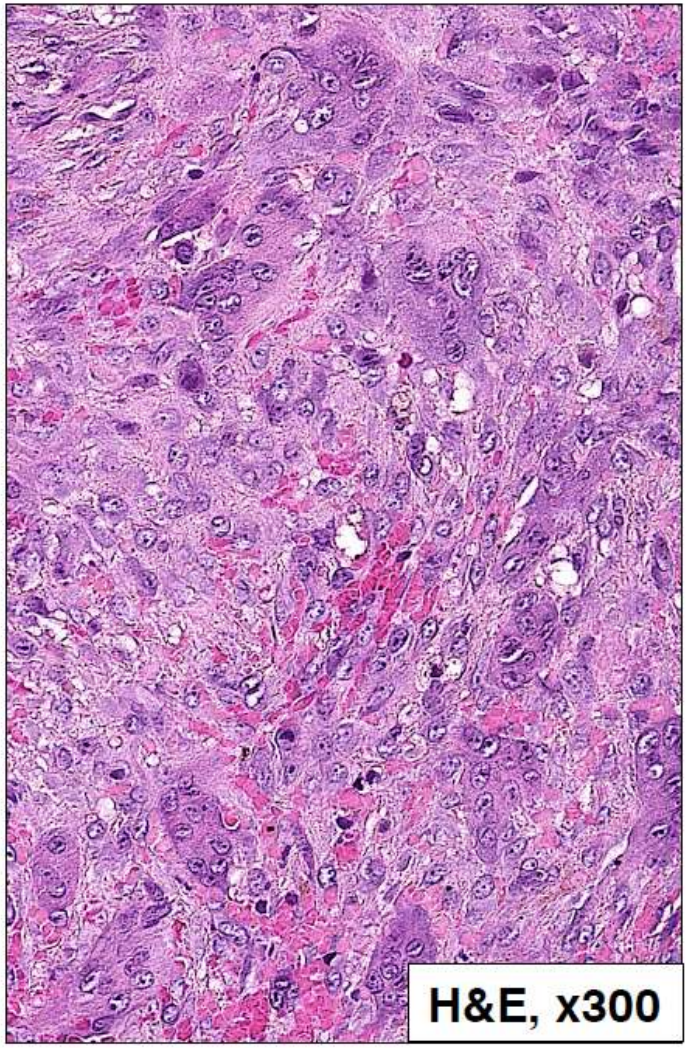

5. МФД/НОФ: гистологическое исследование

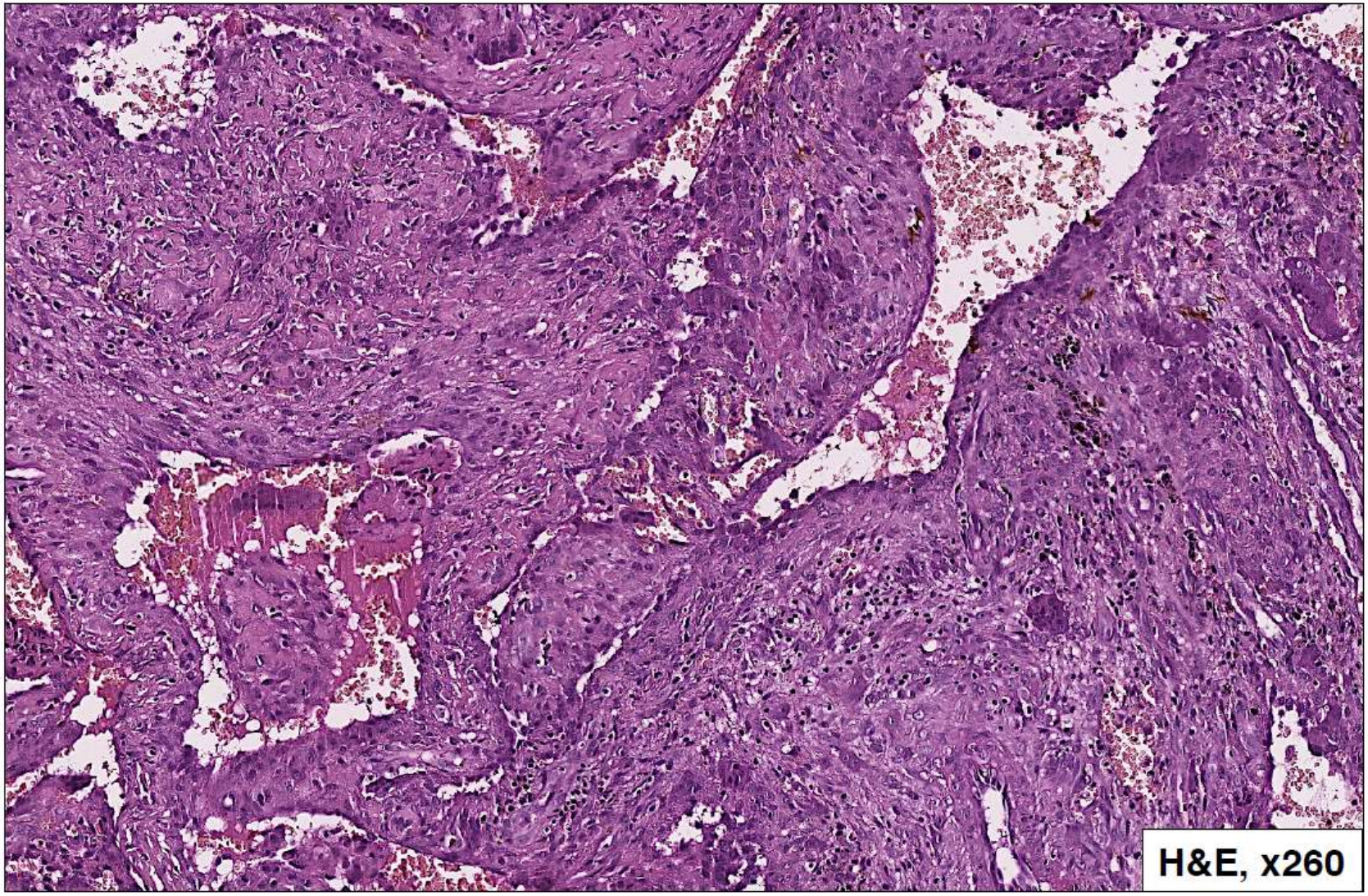

5. МФД/НОФ: гистологическое исследование

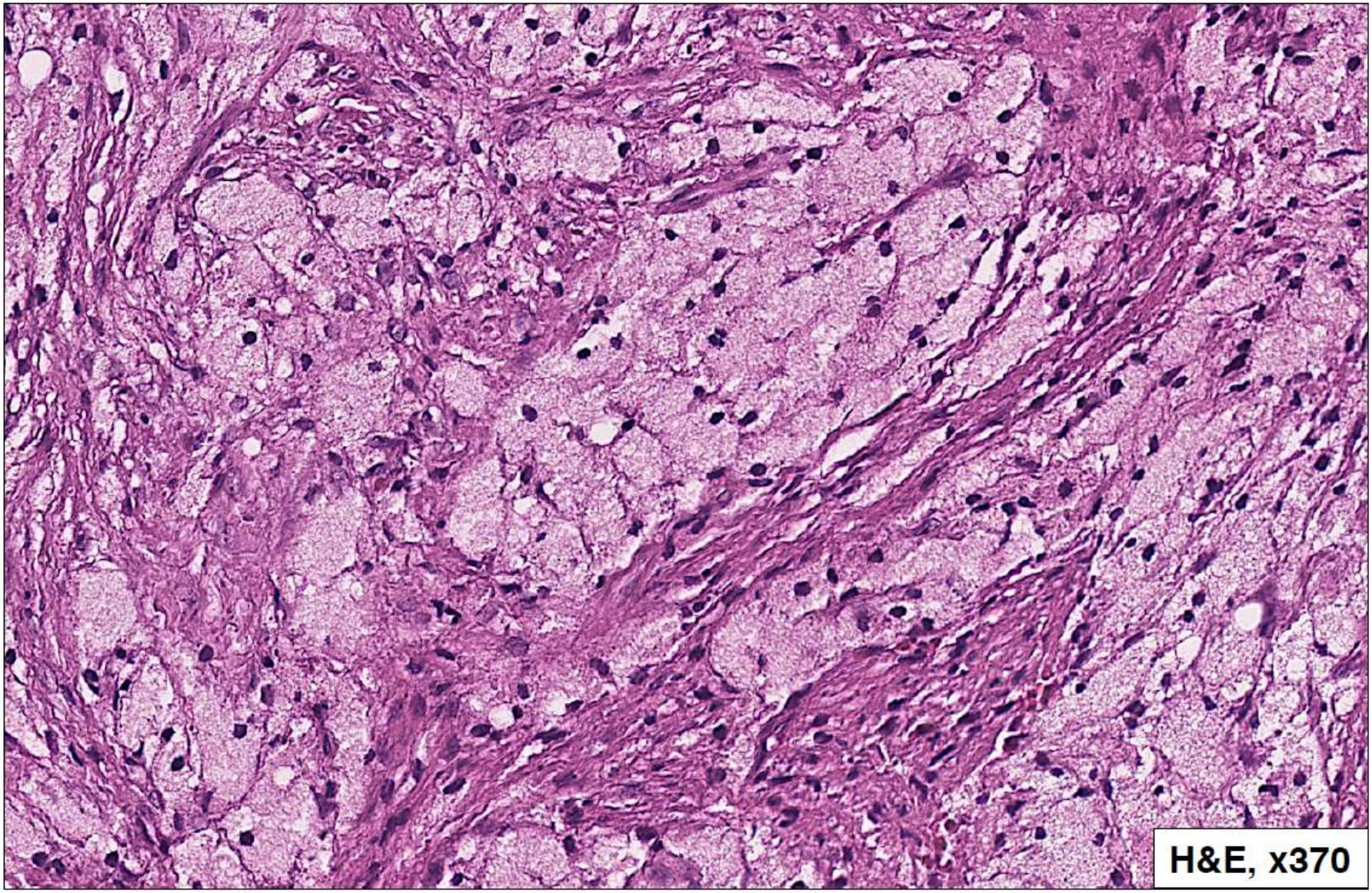

5. МДФ/НОФ: иммуногистохимическое исследование (G34W и K36M)

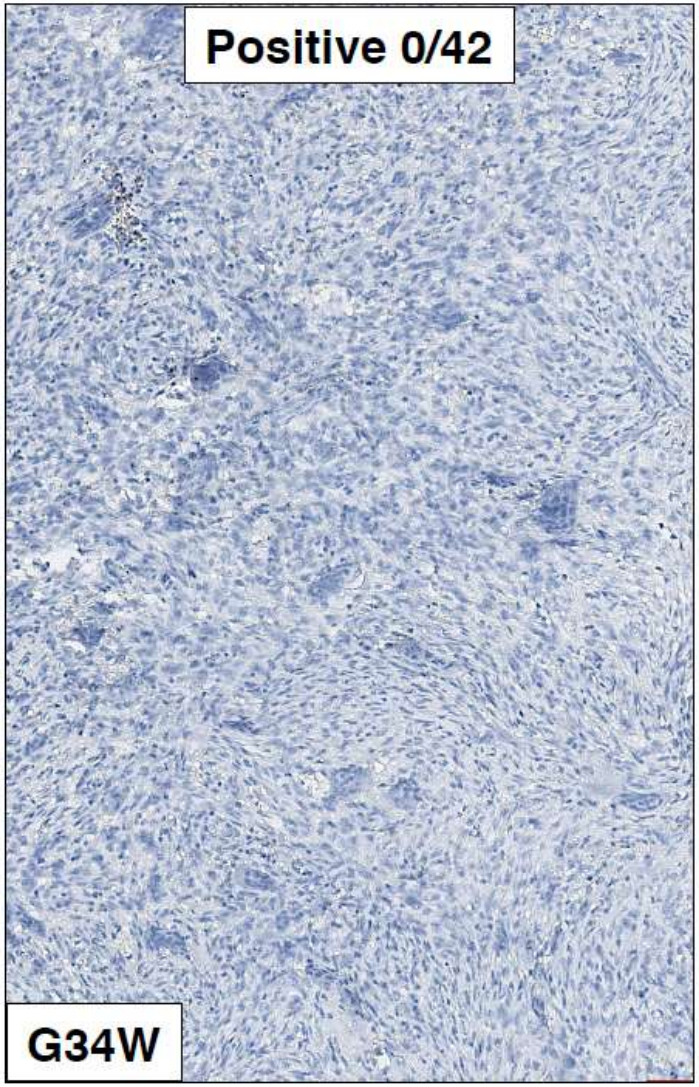

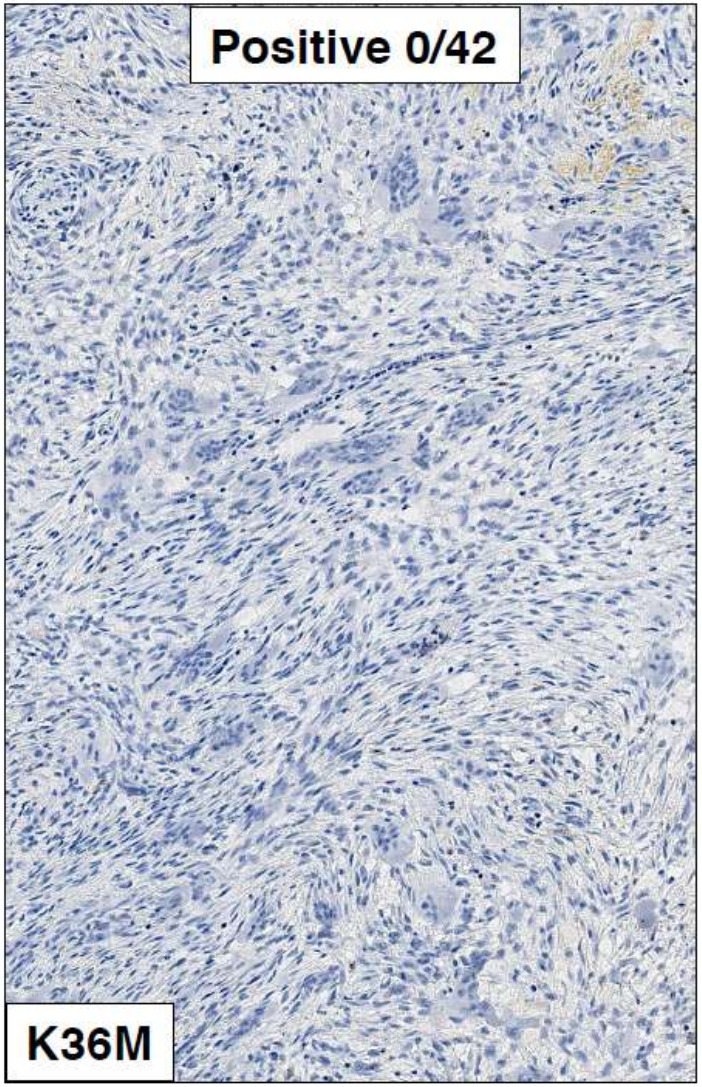

6. Остеосаркомы у детей

Вариант остеосаркомы:	Количество:
Классическая (конвенциональная) остеосаркома:	154
- остеобластический	128
- хондробластический	119
- фибробластический	4
- остеобластомоподобный	1
- хондромиксоидфибромоподобный	1
- гигантоклеточный	**1**
Телангиэктатическая остеосаркома	14
Периостальная остеосаркома	4
Центральная остеосаркома (low-grade)	4
Мелкоклеточная остеосаркома	2
Всего:	**178**

6. Классическая остеосаркома (КО) (гигантоклеточный вариант): гистологическое исследование

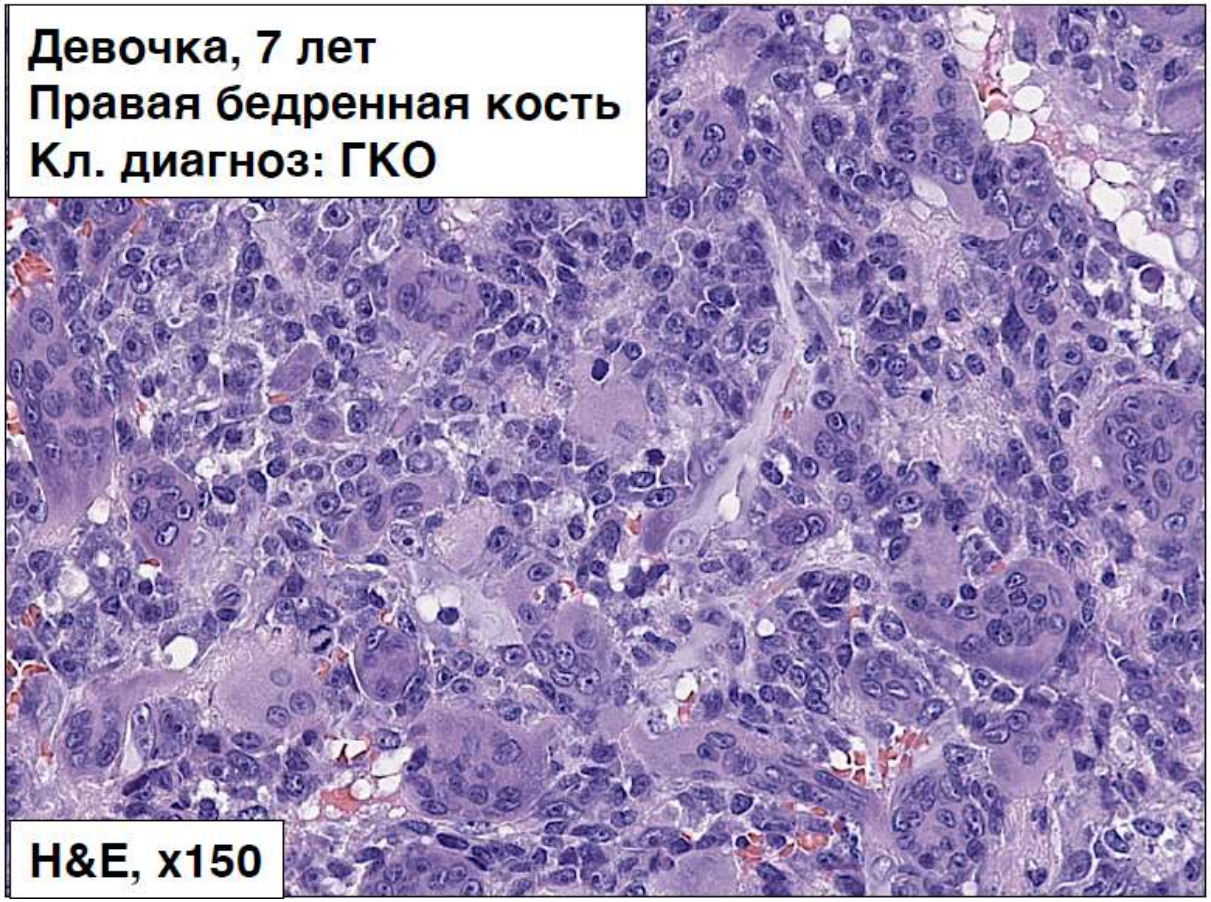

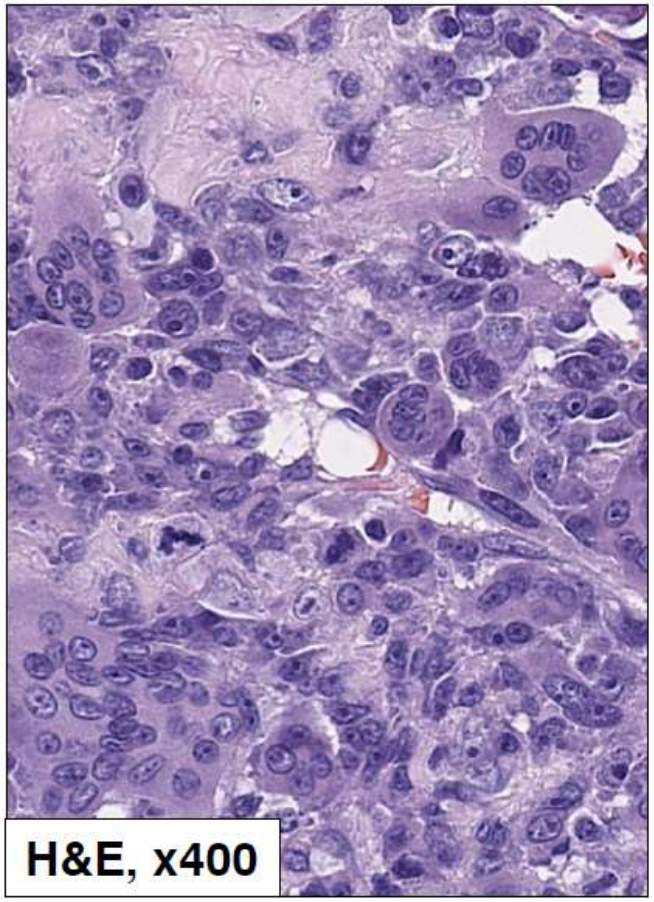

6. КО: иммуногистохимическое исследование (G34W и K36M)

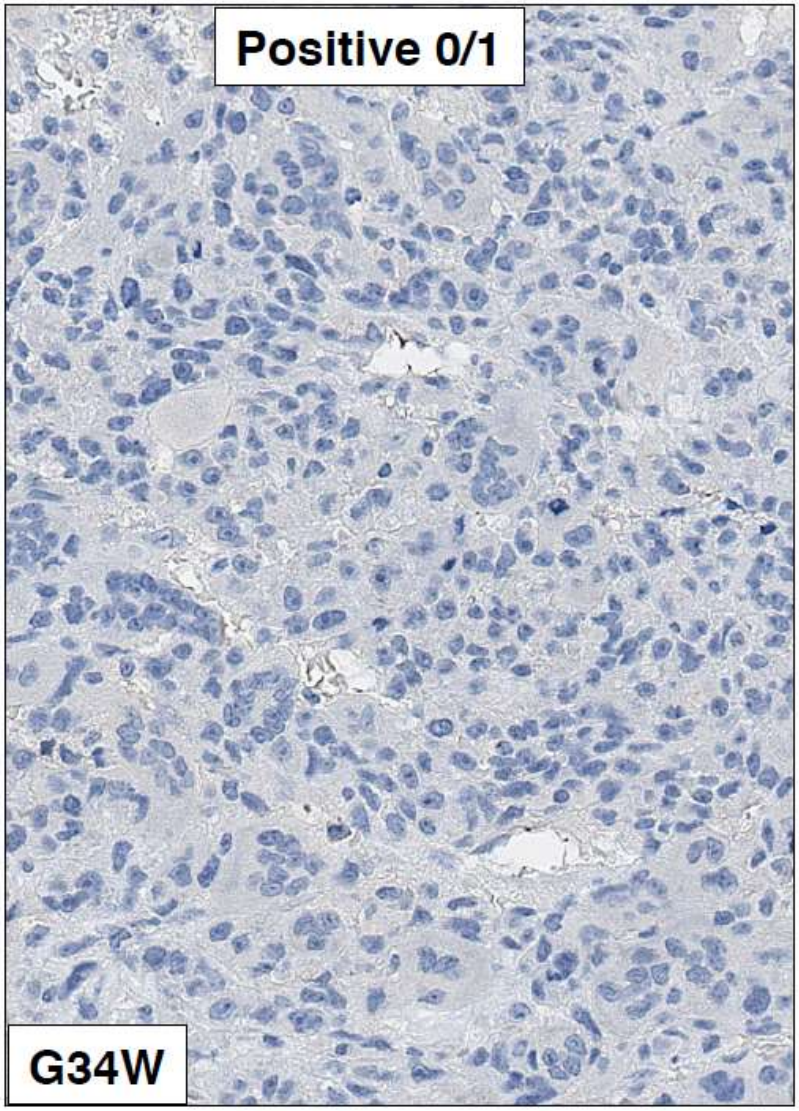

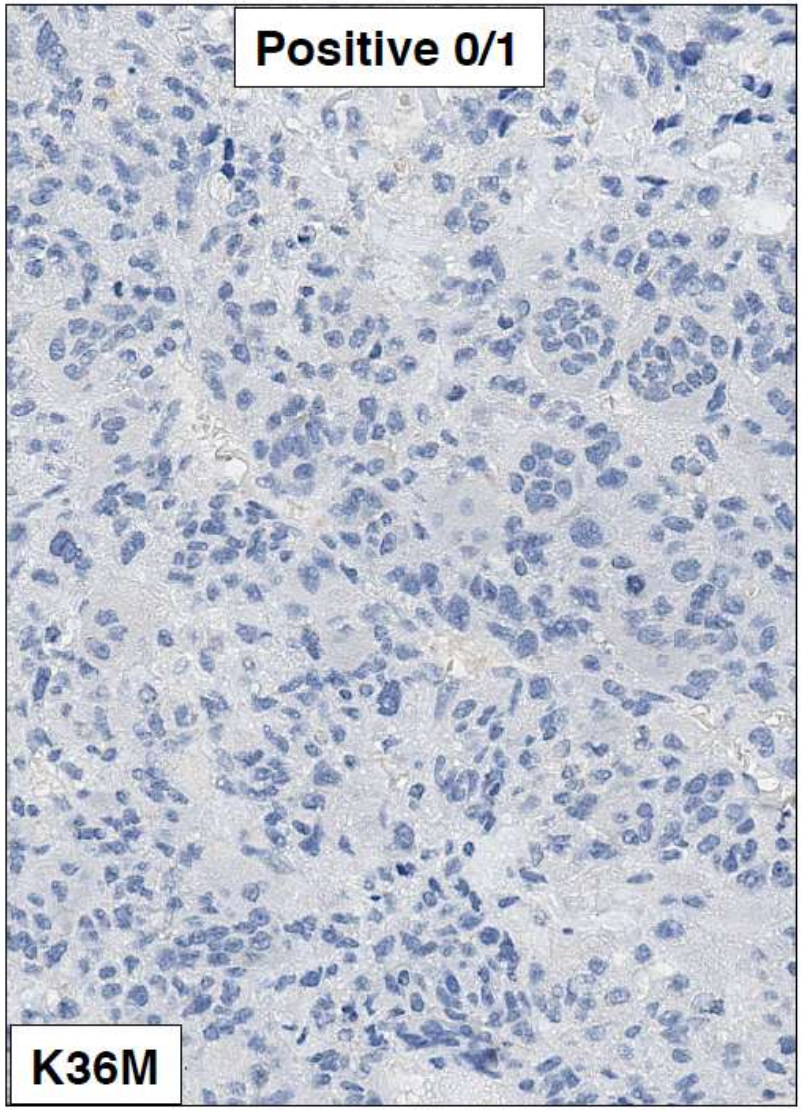

7.1. Херувизм: пол, возраст, локализация

n=4

Мальчики - 2
Девочки - 2

Клинический диагноз «херувизм» - 1 случай

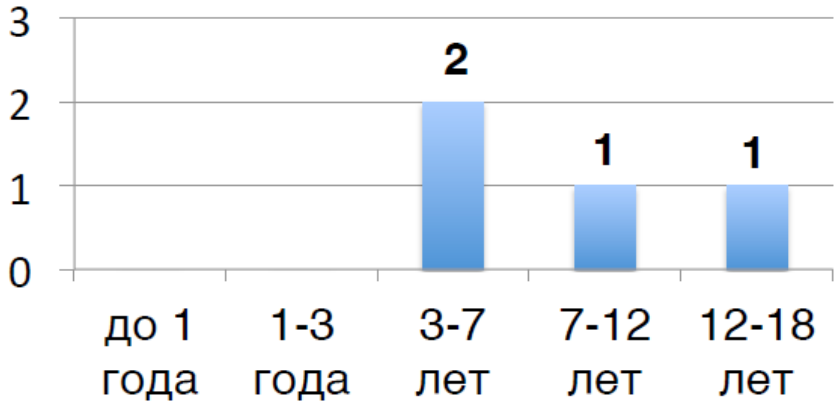

7.1. Херувизм: внешний вид пациента, лучевая диагносиика, гистологическое исследование

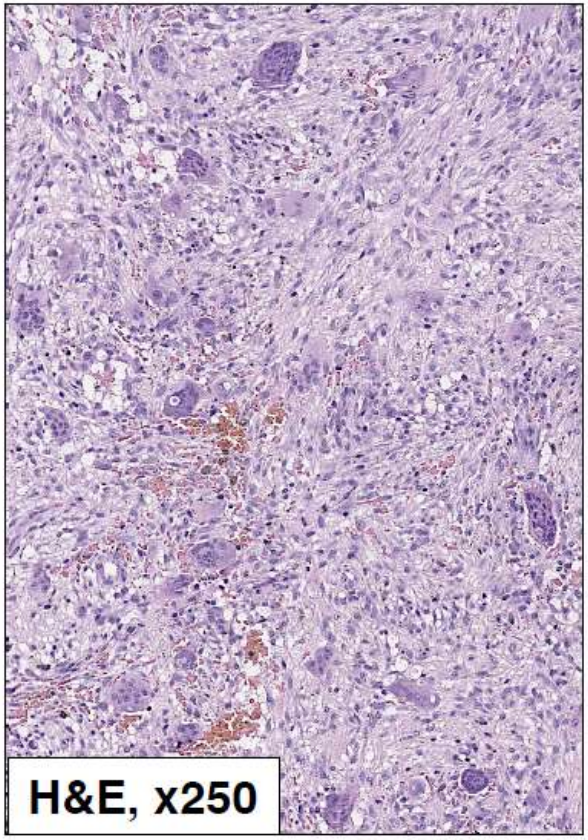

7.1. Херувизм: иммуногистохимическое исследование (G34W и K36M)

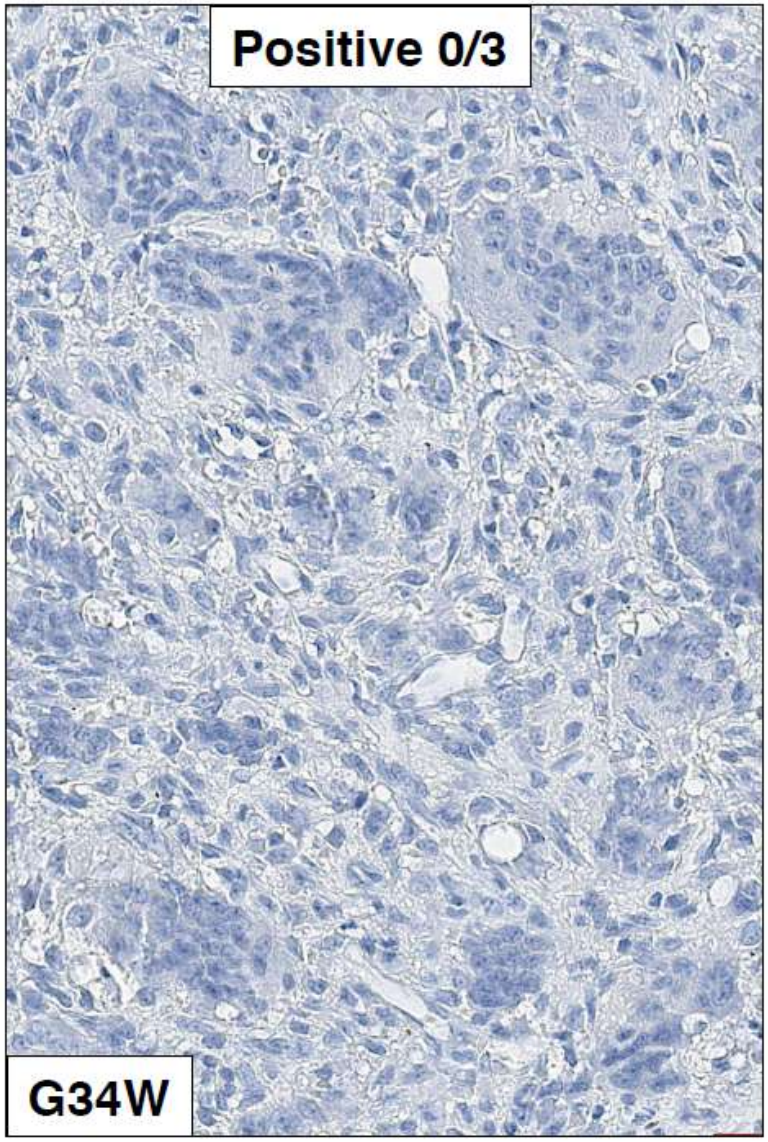

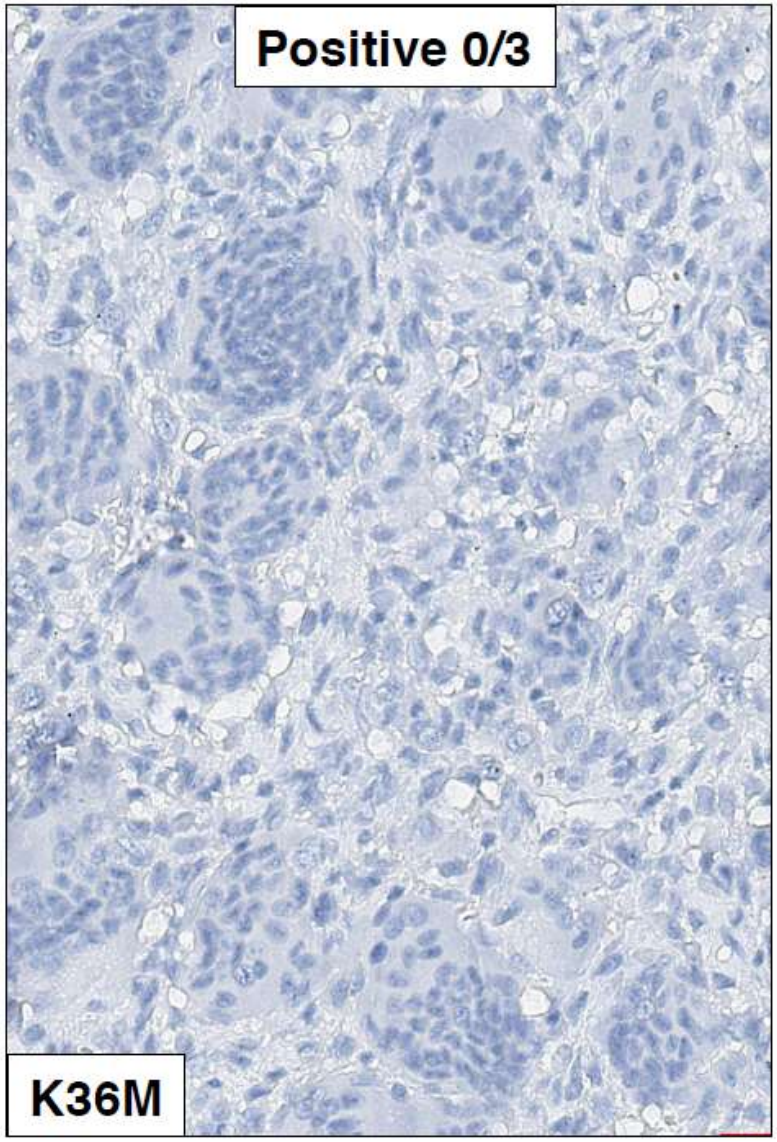

7.2. Синдром Яффе-Кампаначи: лучевая д-ка

2015, Июль

2015, Июль

2017, Апрель

7.2. Синдром Яффе-Кампаначи: вид пациента

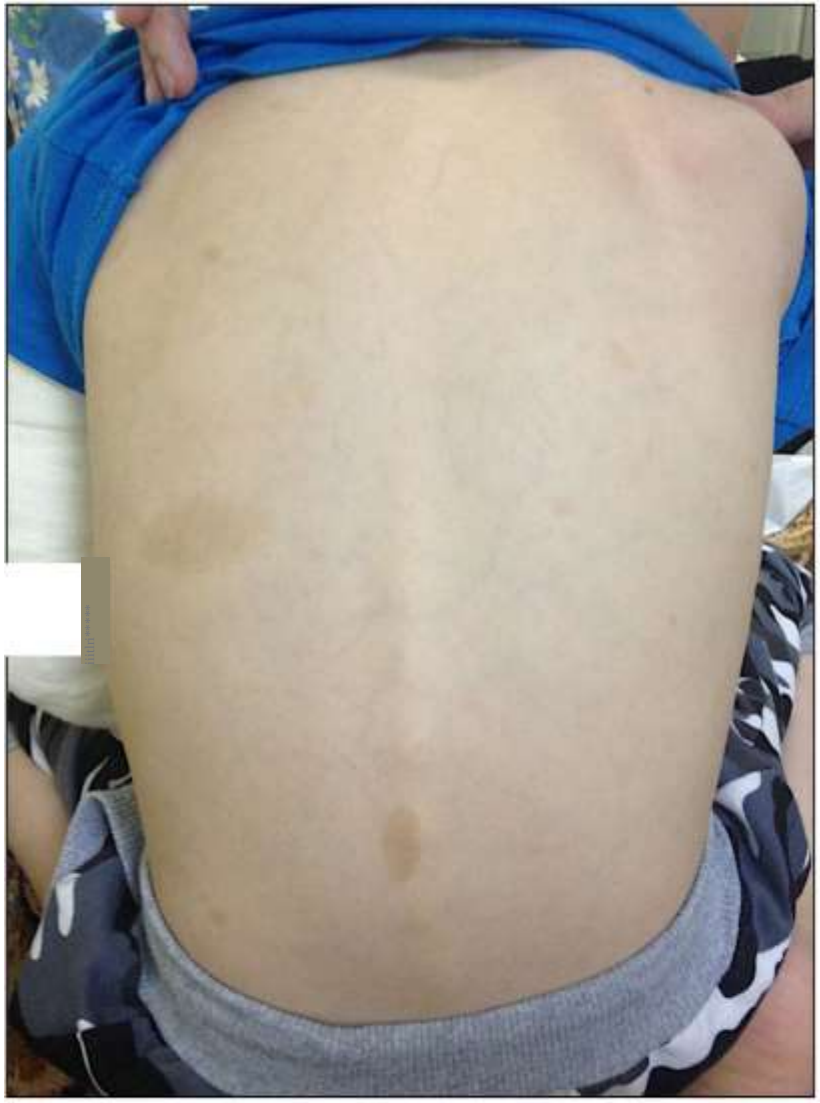

7.2. Синдром Яффе-Кампаначи: вид пациента, МРТ

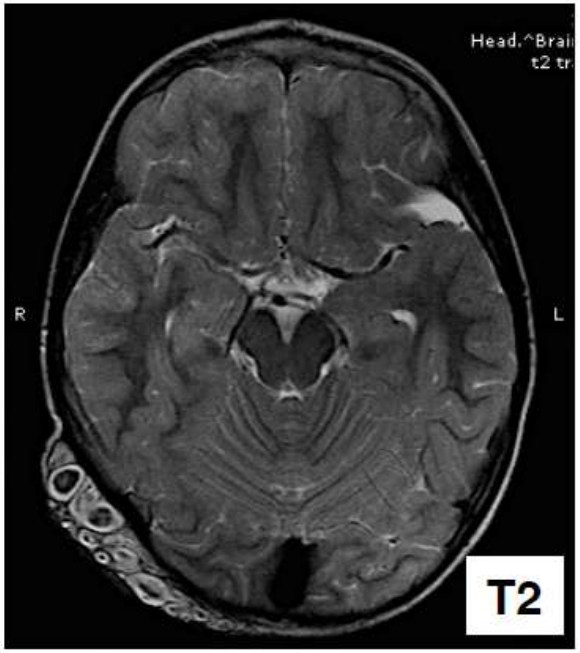

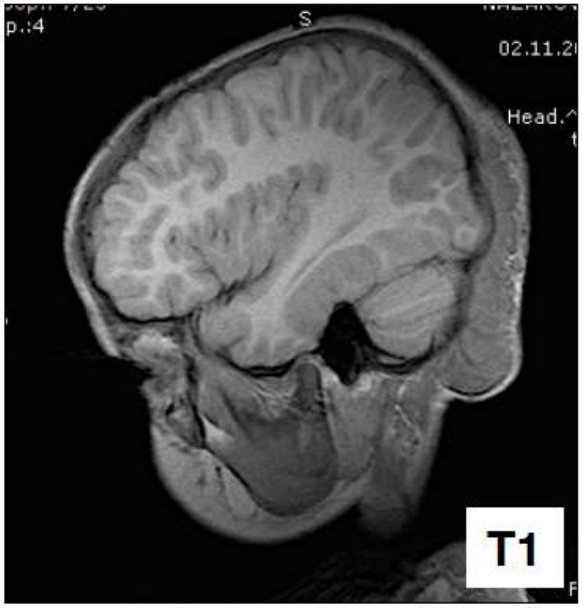

7.2. Синдром Яффе-Кампаначи: вид пациента

7.2. Синдром Яффе-Кампаначи: гистологическое исследование, ИГХ (G34W и K36M) и результат секвенирования

Негативная реакция с G34W и K36M

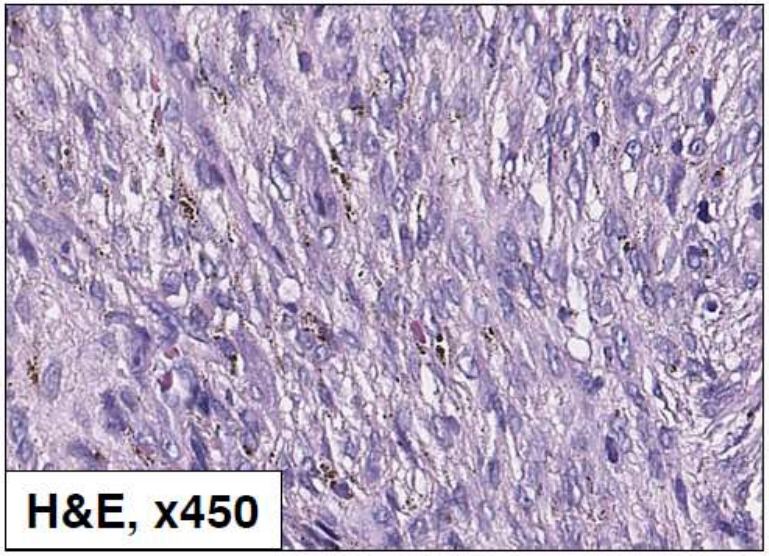

Обнаружена гетерозиготная мутация в гене NF1 (exon 9)

Location: chr17:29528053A>G, rs1060500358

Мутаций в гене AKT1 не выявлено

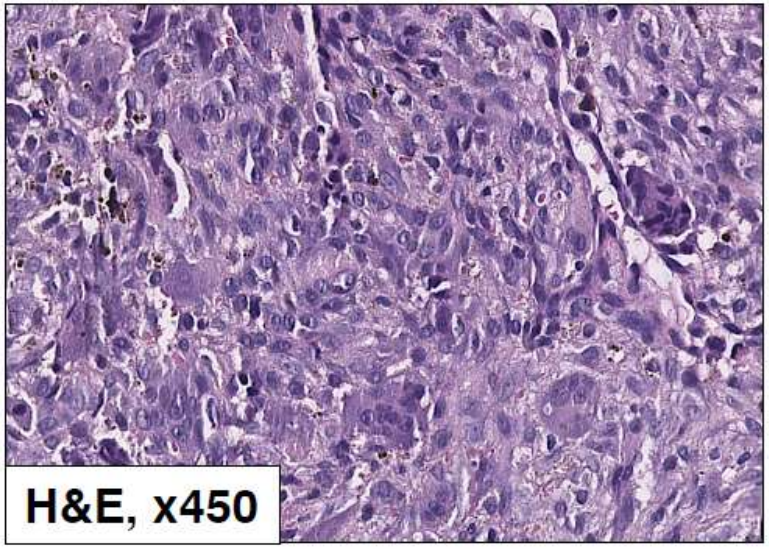

7.2. Синдром Яффе-Кампаначи: ИГХ

Позитивно	Негативно
SMA (weak)	Langerin
SATB2	CD1a
	CD34
	G34W
	K36M
	panCK
	S-100 Protein

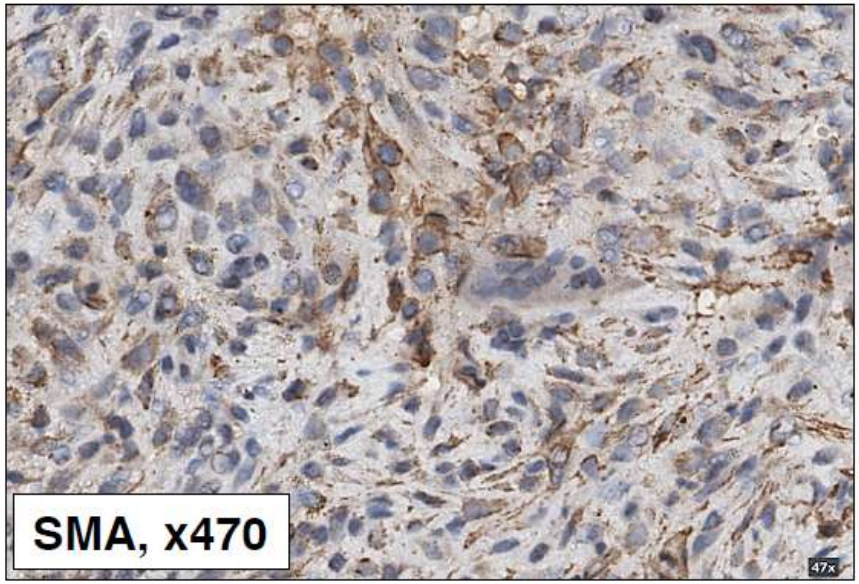

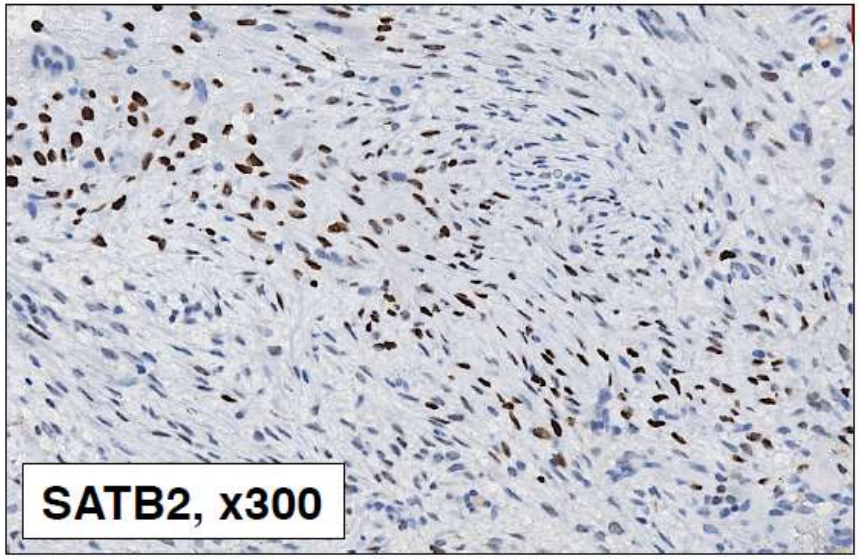

7.2. Синдром Яффе-Кампаначи: родословная

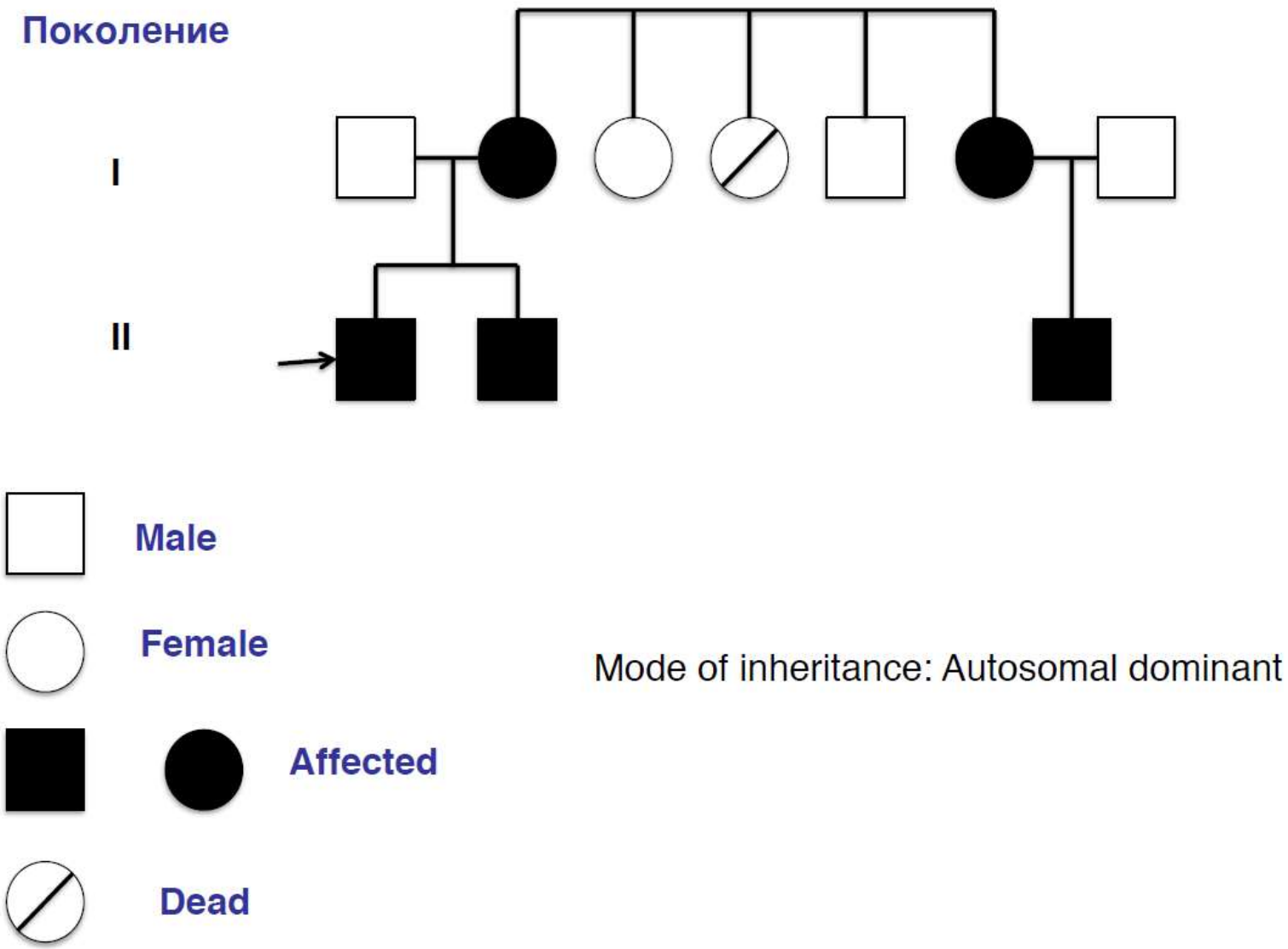

Mode of inheritance: Autosomal dominant

7.2. Внешний вид матери пациента с синдромом Яффе-Кампаначи:

7.2. Внешний вид брата пациента с синдромом Яффе-Кампаначи:

7.2. Синдром Яффе-Кампаначи: катамнез

- ✓ Функция левой руки без ограничений
- ✓ Образование затылочной области стабилизировалось и не растет
- ✓ Нарастает парциальный гигантизм правой стопы
- ✓ Появляются новые “café au lait” пятна на коже
- ✓ Lisch nodules отсутствуют с обеих сторон

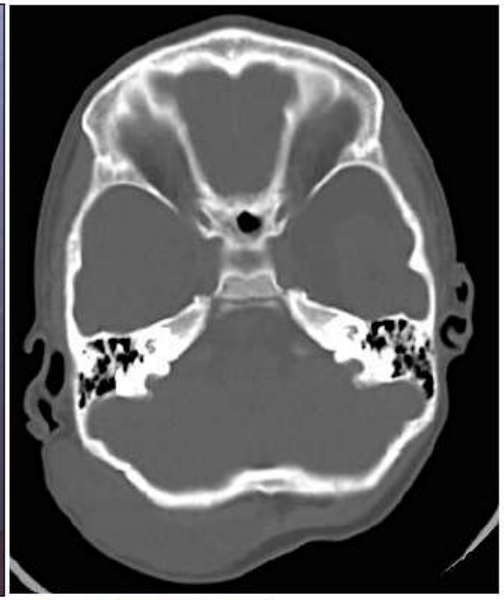

Выводы 1

1. Несмотря на общепринятые критерии дифференциальной диагностики ГКП у детей имеют много общего при гистологическом исследовании, что влечет за собой большое количество диагностических ошибок.

2. ГКО у детей встречается крайне редко (0,6% в структуре всех ГКП костей у детей), только в интервале от 13 и старше. Неопластическими являются мононуклеарные клетки. Могут быть участки веретеноклеточного строения.

3. ЦГКГ (в том числе, при херувизме) состоит из веретеновидных клеток. Депозиты гемосидерина в большинстве случаев (77,27%).

4. При АКК следует обращать внимание на наличие кистозного компонента, преобладание в септах веретеновидных клеток и отсутствие клеточной атипии.

5. Основные морфологические признаки ХБ - цитологические характеристики (овальные клетки, продольная бороздка в ядре), перицеллюлярное обызвествление и хондроидный матрикс.

Выводы 2

1. МФД/НОФ состоит из вытянутых фибробластоподобных клеток без признаков атипии, кластеров ксантомных клеток и депозитов гемосидерина.

2. В случае КО (гигантоклеточный вариант) выявляются признаки инвазивного роста и клеточной атипии, высокая митотическая активность, участки формирования патологического остеоида.

3. Гигантские многоядерные клетки при всех ГКП не являются субстратом опухоли, не несут на себе экспрессии характерных гистоновых белков (G34W и K36M) и не содержат специфических мутаций, являясь таким образом всего лишь элементом «реактивного» клеточного микроокружения.

4. В клетках вторичной аневризмальной костной кисты при ГКО и ХБ, экспрессируются гистоновые белки G34W и K36M. Данное обстоятельство может быть полезным в целях дифференциальной диагностики при малом объеме биопсии в сложных диагностических случаях.

Выводы 3

1. Результаты секвенирования по Сенгеру показали корреляцию выявленных мутаций H3F3A и H3F3B с иммуногистохимически определяемой экспрессией соответствующих гистоновых белков G34W и K36M. Следовательно, данные антитела могут быть рекомендованы для рутинной диагностики ГКО и ХБ.

2. Метод секвенирования ДНК является основным для поиска мутаций при диагностике ГКП при различных синдромах у детей.

3. Разработаны новые информативные критерии дифференциальной диагностики ГКП на основе комплексного клиникоморфологического подхода, особенностей морфологии, результатов ИГХ-исследования (G34W и K36M), секвенирования по Сенгеру и FISH-исследования.

4. ГКП костей должны дифференцироваться между собой только путем мультидисциплинарного подхода (клинические данные, лучевая диагностика, морфология, иммуногистохимия (G34W и K36M), при необходимости - секвенирование по Сенгеру и FISH).

Российский национальный исследовательский медицинский университет
имени Н. И. Пирогова

Спасибо за внимание!

Рогожин Дмитрий Викторович

Москва 2019